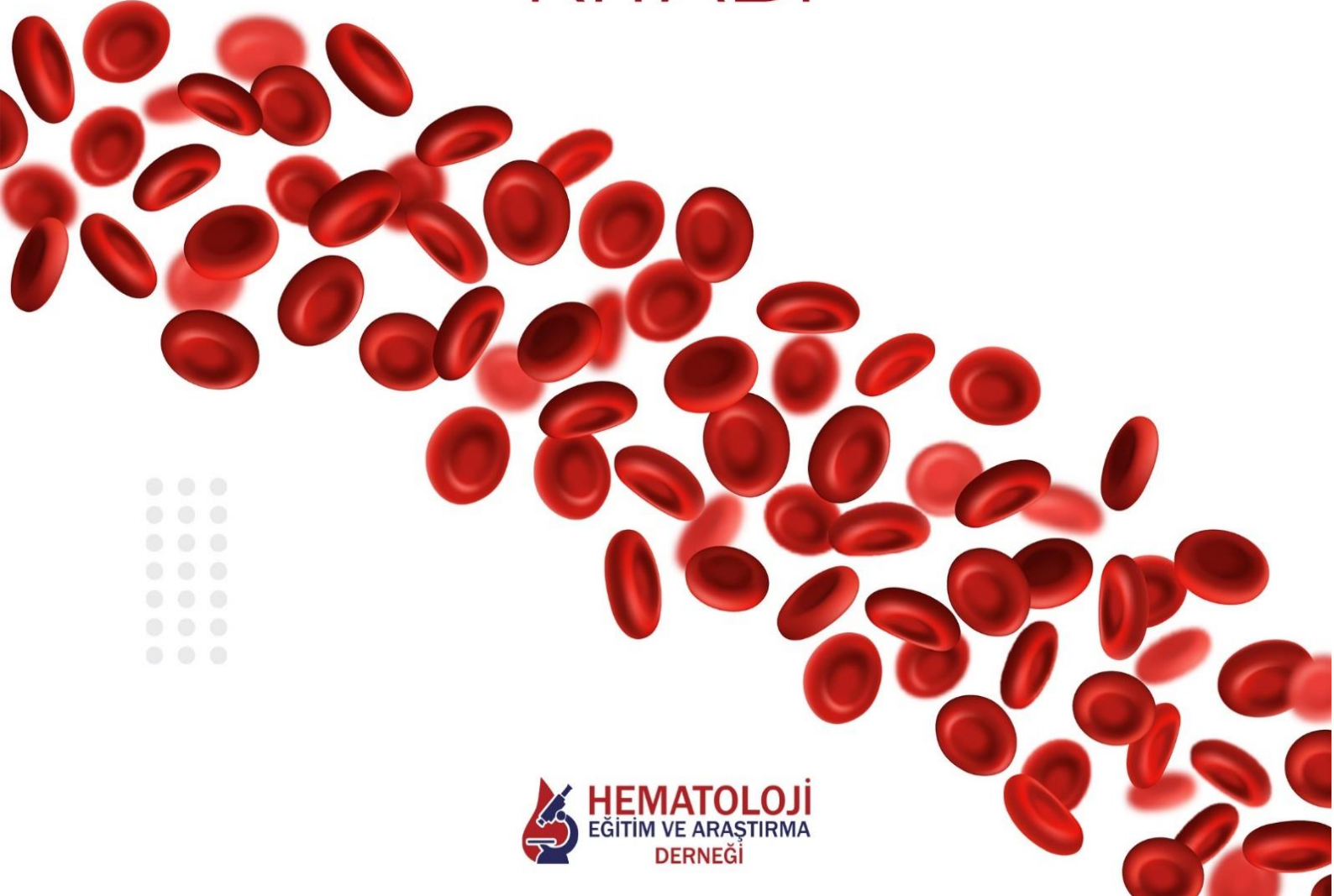


# IV HEMATOLOJİ EĞİTİM VE ARASTIRMA KONGRESİ

24-27 KASIM 2022

Papillon Zeugma Relaxury, Antalya

## BİLDİRİ ÖZETLERİ KİTABI





Değerli Katılımcılar,

2019 yılının Kasım ayında başarı ile ilkinizi gerçekleştirdiğimiz “Hematoloji Eğitim ve Araştırma Kongresi” bu yıl Kasım ayında 4. organizasyonunu gerçekleştirecektir.

Derneğimize ulaşan geri bildirimlerle kendimizi geliştiriyor, yeniliyor ve toplantılarımızda daha da yarar sağlayacağı belirtilen tüm detaylara içtenlikle eğiliyoruz. Beklentilere ve reaksiyonlara istinaden tedavi algoritmalarını güncel Türkiye verileriyle destekleyerek, hematoloji alanında malign ve benign tüm tedavileri kapsayacak bilimsel programımızı titizlikle hazırladık. HEAD olarak bu yıl düzenleyeceğimiz kongremizde, sizlerle bilimsel bir etkinlikte yeniden bir araya gelecek olabilmenin heyecanını taşıyoruz. 24 - 27 Kasım 2022 tarihlerinde IV. Hematoloji Eğitim ve Araştırma Kongresi’nde tekrardan buluşmak dileğiyle...

Derneğimiz adına camiamıza en iyi temennilerimizi sunarız.

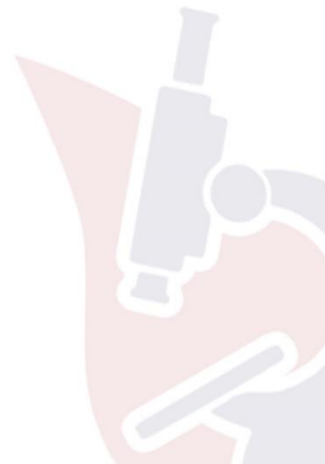Saygılarımızla,

**Prof. Dr. Düzgün Özatlı**

HEAD Başkanı

**Doç. Dr. Tuğçe Nur Yiğenoğlu**

HEAD Genel Sekreteri



# BİLİMSEL PROGRAM

## 24 Kasım 2022 – Perşembe Hücrel Tedaviler Kurs Programı

### Car T Hücre Tedavisi Oturumu 1

**Oturum Başkanları:** Dr. Abdullah Karadağ, Dr. Fuat Erdem

14:30-14:50	Car T Hücre Yapısı ve Yeni Kuşak Car-T Ürünleri <b>Konuşmacı:</b> Dr. Tuğçe Nur Yiğenoğlu
14:50-15:10	Car T Hücre Üretimi ve Genetik Mühendislik <b>Konuşmacı:</b> Dr. Bahadır Batar
15:10-15:30	Car T Hücre İçin Optimal Aferez Yöntemleri <b>Konuşmacı:</b> Dr. Semih Başcı
15:30-15:45	Tartışma ve Sorular
15:45-16:00	Kahve Arası

### Car T Hücre Tedavisi Oturumu 2

**Oturum Başkanları:** Dr. Münci Yağcı, Dr. Güven Çetin, Dr. Olga Meltem Akay

16:00-16:20	Car T Tedavisine Bağlı Yan Etkilerin Yönetimi <b>Konuşmacı:</b> Dr. Tahir Darçın
16:20-16:40	B ALL'de Car T Hücre Tedavisi <b>Konuşmacı:</b> Dr. Serdal Korkmaz
16:40-17:00	Multipl Myeloma'da Car T Hücre Tedavisi <b>Konuşmacı:</b> Dr. Fevzi Altuntaş
17:00-17:15	Tartışma ve Sorular
17:15-17:30	Kahve Arası

### Hücrel Tedaviler Oturumu

**Oturum Başkanları:** Dr. Mustafa Yılmaz, Dr. Mehmet Gündüz

17:30-17:50	Ny-Eso-1 Hedefli Tedavi <b>Konuşmacı:</b> Dr. Mehmet Sinan Dal
17:50-18:10	Hematolojide Tümör Aşıları <b>Konuşmacı:</b> Dr. Abdülkadir Baştürk
18:10-18:25	Tartışma ve Sorular

## 25 Kasım 2022 – Cuma

08:30-09:00	<b>AÇILIŞ KONUŞMASI</b> Dr. Düzgün Özatlı
<b>Akut Lösemi Oturumu</b>	
<b>Oturum Başkanları:</b> Dr. İsmet Aydoğdu, Dr. Mustafa Yenerel	
09:00-09:20	AML'de Güncel Risk Sınıflandırması <b>Konuşmacı:</b> Dr. Rafiye Çiftçiler
09:20-09:40	Akut Promyelositik Lösemide Güncel Tedavi <b>Konuşmacı:</b> Dr. Mahmut Bakır Koyuncu
09:40-10:10	Astellas Uydu: Daha Uzun Sağkalım ve Daha Yüksek Yanıt Yolunda, Umudun Adı: XOSPATA <b>Oturum Başkanı:</b> Dr. Bülent Eser <b>Konuşmacı:</b> Dr. Şebnem İzmir Güner <b>Konuşmacı:</b> Dr. Özgür Mehtap
10:10-10:25	Tartışma ve Sorular
10:25-10:40	Kahve Arası
10:40-11:10	Abbvie Uydu: V'nin Gücüyle KLL'de Venclyxto <b>Oturum Başkanı:</b> Dr. Serdal Korkmaz <b>Konuşmacı:</b> Dr. Tuba Hacibekiroğlu
11:10-11:30	KLL'de Venetoklaksın Etkililiği: Türkiye Gerçek Yaşam Verisi <b>Oturum Başkanı:</b> Dr. İrfan Yavaşoğlu <b>Konuşmacı:</b> Dr. Aslı Odabaşı Giden
<b>Kronik Lösemi Oturumu</b>	
<b>Oturum Başkanları:</b> Dr. Ali Ünal, Dr. Turgay Ulaş	
11:30-11:50	KLL'de Klonal Evolüsyonların ve Genetiğin Tedavi Seçimindeki Önemi <b>Konuşmacı:</b> Dr. Gül İlhan
11:50-12:10	KLL Richter Dönüşümünün Tedavisi <b>Konuşmacı:</b> Dr. Aysun Yıkılmaz
12:10-12:25	Tartışma ve Sorular
12:25-13:30	Öğle Yemeği Arası
13:30-14:00	Amgen Uydu: Multipl Myelomada Karfilzomib <b>Oturum Başkanı:</b> Dr. Burhan Turgut <b>Konuşmacı:</b> Dr. Anıl Tombak
14:00-14:30	Janssen Uydu: Etkinlikte Yeni Boyut: Olgularla Darzalex <b>Oturum Başkanı:</b> Dr. Fevzi Altuntaş <b>Konuşmacı:</b> Dr. Elif Gülsüm Ümit

**Oturum Başkanı:** Dr. Özcan Çeneli



14:30-14:50	Multipl Myelomada Daratumumab Tedavisinin Etkinliği: Türkiye Gerçek Yaşam Verisi <b>Konuşmacı:</b> Dr. Aslı Kum	
14:50-15:20	BMS Uydu : Multipl Myelomada IMiD'lerin Yeri <b>Oturum Başkanı:</b> Dr. Düzgün Özatlı <b>Konuşmacı:</b> Dr. Mehmet Hilmi Doğu	 
15:20-15:35	Tartışma ve Sorular	
15:35-15:50	Kahve Arası	
<b>Yenilikler Oturumu</b>		
<b>Oturum Başkanları:</b> Dr. Gülsüm Özet, Dr. Simten Dağdaş, Dr. Cengiz Ceylan		
15:50-16:10	2022 WHO Myeloid ve Histiositik/Dendritik Neoplaziler. Neler Değişti? <b>Konuşmacı:</b> Dr. Mehmet Ali Uçar	
16:10-16:30	2022 WHO Lenfoid Neoplaziler. Neler Değişti? <b>Konuşmacı:</b> Dr. Elif Birtaş Ateşoğlu	
16:30-16:50	Multiple Miyelomda Kemik Tutulumunun Takip ve Tedavisi <b>Konuşmacı:</b> Dr. Demet Çekdemir	
16:50-17:05	Tartışma ve Sorular	
<b>Lenfoma Oturumu</b>		
<b>Oturum Başkanları:</b> Dr. Rıdvan Ali, Dr. Hasan Kaya		
17:05-17:25	T Hücreli Lenfoma Güncel Yaklaşım Ne Olmalı? <b>Konuşmacı:</b> Dr. Gülden Sincan	
17:25-17:45	Mukoides Fungoides Türkiye Verileri <b>Konuşmacı:</b> Dr. Aslı Kum	
17:45-18:00	Tartışma ve Sorular	

## 26 Kasım 2022 - Cumartesi

<b>Myeloproliferatif Hastalıklar</b>		
<b>Oturum Başkanları:</b> Dr. Cengiz Demir, Dr. Emre Eşkazan		
09:00-09:20	Myelofibroziste Yeni Jak 2 İnhibitörleri <b>Konuşmacı:</b> Dr. Gürsel Güneş	
09:20-09:40	Polistemia Vera'da Güncel Yaklaşım <b>Konuşmacı:</b> Dr. Birgül Karakuş	
09:40-09:55	Tartışma ve Sorular	
09:55-10:10	Kahve Arası	

**Benign Hematolojik Hastalıklar Oturumu 1**  
**Oturum Başkanları:** Dr. Şehmus Ertop, Dr. Ozan Salim

10:10-10:30 Dirençli İmmün Trombositopenide Yeni Tedaviler  
**Konuşmacı:** Dr. Atakan Tekinalp

10:30-10:50 Aplastik Anemide Nakil Dışı Güncel Yaklaşım  
**Konuşmacı:** Dr. Sezgin Pepeler

10:50-11:10 PNH Ne Zaman Nasıl Tedavi Edilmeli?  
**Konuşmacı:** Dr. Funda Ceran

11:10-11:25 Tartışma ve Sorular

11:25-11:40 Kahve Arası

11:40-12:10 Novo Nordisk Uydu - NovoEight ile Hemofili A'da Özgürlüğe Açılan Kapı  
**Oturum Başkanı:** Dr. Mehmet Ali Erkurt  
**Konuşmacı:** Dr. İlhami Berber  
**Konuşmacı:** Dr. Tekin Güney



12:10-13:10 Öğle Yemeği Arası

**Benign Hematolojik Hastalıklar Oturumu 2**  
**Oturum Başkanları:** Dr. Levent Ündar, Dr. Serdar Bedii Omay, Dr. Osman Yokuş

13:10-13:30 **Dirençli İmmün Hemolitik Anemilere Yaklaşım**  
**Konuşmacı:** Dr. Mehmet Yılmaz

13:30-13:50 **Langerhans Hücreli Histiositozis**  
**Konuşmacı:** Dr. Hikmetullah Batgi

13:50-14:10 **Gaucher Hastalığında Tanı Algoritması Nasıl Olmalı?**  
**Konuşmacı:** Dr. Emine Gültürk

14:10-14:25 Tartışma ve Sorular

**Koagülasyon Kaskatında Yeni Gelişmeler Oturumu**  
**Oturum Başkanları:** Dr. Muzaffer Demir, Dr. Orhan Ayyıldız, Dr. Tunç Fişgin

14:25-14:45 **Hemofili Tedavisinde Faktör Ötesi Tedaviler**  
**Konuşmacı:** Dr. Vahap Okan

14:45-15:05 **İnhibitörlü Hemofilide Tedavi Algoritması**  
**Konuşmacı:** Dr. Aydan Akdeniz

15:05-15:25 **Antikoagülan ve Antiagregan Tedavi Alanlarda İnvaziv Girişimlere Yaklaşım**  
**Konuşmacı:** Dr. Serkan Güven

15:25-15:40 Tartışma ve Sorular

15:40-15:55 Kahve Arası

**Az Görülenler, Çok Tartışılanlar 1**  
**Oturum Başkanları:** Dr. Sami Kartı, Dr. Mehmet Sönmez

15:55-16:15 Waldenström Makroglobunemisinde Tedavi Yaklaşımı  
**Konuşmacı:** Dr. İtir Şirinoğlu Demiriz

16:15-16:35 Castleman Hastalığının Yönetimi  
**Konuşmacı:** Dr. Merve Pamukçuoğlu

16:35-16:50 Tartışma ve Sorular

**Az Görülenler, Çok Tartışılanlar 2****Oturum Başkanları:** Dr. Emin Kaya, Dr. Ali Kutlucan

16:50-17:10	KMML'de Güncel Yaklaşım <b>Konuşmacı:</b> Dr. Ömer Ekinici
17:10-17:30	POEMS. Nasıl Tedavi Edelim? <b>Konuşmacı:</b> Dr. Mehmet Bakırtaş
17:30-17:45	Tartışma ve Sorular

**27 Kasım 2022 – Pazar****Kemik İliği Nakli Seçilmiş Konular 1****Oturum Başkanları:** Dr. Mehmet Ali Özcan, Dr. Bahriye Payzın, Dr. Erdal Kurtoğlu

09:00-09:20	Lenfomada Güncel Otolog Nakil Hazırlama Rejimleri <b>Konuşmacı:</b> Dr. Sinem Namdaroğlu
09:20-09:40	Allojenik Nakilde Hazırlama Rejimleri <b>Konuşmacı:</b> Dr. Mehmet Özen
09:40-10:00	Kök Hücre Mobilizasyonu <b>Konuşmacı:</b> Dr. Gürhan Kadıköylü
10:00-10:15	Tartışma ve Sorular
10:15-10:30	Kahve Arası

**Kemik İliği Nakli Seçilmiş Konular 2****Oturum Başkanları:** Dr. Hakan Özdoğu, Dr. Seçkin Çağırğan, Dr. Eren Gündüz

10:30-10:50	Endotel Hücre Hasarlanması Sekelleri: GIS, GVHD ve VOD/SOS <b>Konuşmacı:</b> Dr. Can Boğa
10:50-11:10	Akut GVHD Tedavisinde Yeni Ajanlar <b>Konuşmacı:</b> Dr. Mahmut Yeral
11:10-11:30	Kronik GVHD Tedavisinde Yeni Ajanlar <b>Konuşmacı:</b> Dr. Rafet Eren
11:30-11:45	Tartışma ve Sorular

**Akılcı İlaç Oturumu****Oturum Başkanı:** Dr. Abdullah Karakuş

11:45-12:05	Akılcı İlaç Kullanımı <b>Konuşmacı:</b> Dr. Murat Kaçmaz
<b>12:05-13:20</b>	<b>SÖZEL BİLDİRİLER</b>
13:20-13:30	Kapanış



## İÇİNDEKİLER:

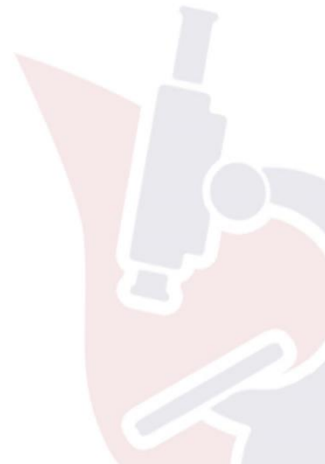MİKOZİS FUNGOİDES: ÇOK MERKEZLİ RETROSPEKTİF ÇALIŞMA.....	3
RELAPS REFRAKTER MULTİPLE MYELOM'DA BENDAMUSTİNE -POMALİDOMİD-DEKSAMETAZON KULLANIMI.....	5
NÜKS / REFRAKTER LENFOMALARDA BİYOPSİNİN ÖNEMİ.....	7
ÇOK NADİR BİR BİRLİKTELİK, EŞ ZAMANLI AKUT MYELOİD LÖSEMİ VE NON HODGKİN LENFOMA VAKASI A VERY RARE COMBINATION, CONCURRENT PRESENTATION OF ACUTE MYELOİD LEUKEMIA AND NON HODGKIN LYMPHOMA.....	9
NADİR BİR VAKA; KONJONKTİVAL EKSTRANODAL MARJİNAL ZON LENFOMA OLGU SUNUMU.....	11
KRONİK LENFOSİTİK LÖSEMİ HASTALARINDA 2. PRİMER KANSER SIKLIĞI VE İLİŞKİLİ FAKTÖRLER.....	13
DİRENÇLİ BİR MİKOZİS FUNGOİDES VAKASI ve BRENTUKSİMAB DENEYİMİ.....	16
ESANSİYEL TURONBOSİTOZ HASTALARINDA OPTİK DİSK VE RETİNA MİKROVASKÜLERİTESİNİN OPTİK KOHERENS TOMOGRAFİ ANJİYO GRAFİ İLE DEĞERLENDİRİLMESİ.....	19
RELAPS REFRAKTER MULTİPLE MYELOM'DA BENDAMUSTİNE - POMALİDOMİD - DEKSAMETAZON KULLANIMI.....	20
NADİR KANAMA BOZUKLUKLARINDAN FAKÖTÖR VII VE FAKTÖR XI EKSİKLİĞİ BİRLİKTELİĞİ: OLGU SUNUMU.....	22
MULTİPİL MYELON TANILI HASTADA BORTEZONİP İLİŞKİLİ PNÖMONİT .....	24
HEMOTO-ONKOLOJİ HASTALARINDA ÇENELERİN İLAÇ İLE İLİŞKİLİ OSTEONEKROZUNUN (MRONJ) KONİK İŞINLI BİLGİSAYARLI TOMOGRAFİ İLE DEĞERLENDİRİLMESİ: VAKA SERİSİ.....	26
RELAPS REFRAKTER KLL TEDAVİSİNDE VENETOKLAKS.....	35
ALLOJENİK KÖK HÜCRE NAKLİ SONRASI GELİŞEN GANSİKLOVİR DİRENÇLİ CMV VİREMİSİ OLAN HASTADA FOSKARNET KULLANIMI.....	38
İMMÜN TROMBOSİTOPENİ KLL/SLL ERKEN BULGUSU OLABİLİR.....	40
POEMS, NASIL TEDAVİ EDELİM.....	45

ANTALYA

**IV** HEMATOLOJİ  
EGİTİM VE ARASTIRMA  
**KONGRESİ**  
[www.headkongre.org](http://www.headkongre.org)

24-25 KASIM 2022

# SÖZEL BİLDİRİLER

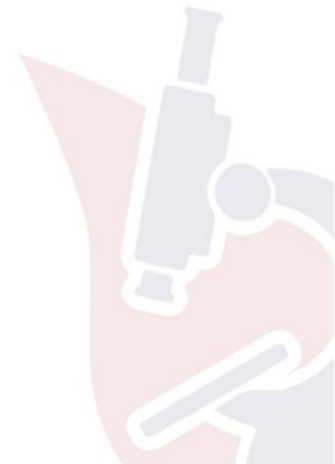

## Mikozis Fungoides: Çok Merkezli Retrospektif Çalışma

Aslı Kum<sup>1</sup>, Mehmet Ali Erkurt<sup>2</sup>, Anıl Tombak<sup>3</sup>, Ahsen Duygu Yetut<sup>4</sup>, Düzgün Özatlı<sup>5</sup>, İlhami Berber<sup>2</sup>, İsmet Aydoğdu<sup>4</sup>, Samet Yaman<sup>6</sup>, Sinan Demircioğlu<sup>7</sup>, Emin Kaya<sup>2</sup>, Mehmet Sinan Dal<sup>6</sup>, Semih Başçı<sup>6</sup>, Serdal Korkmaz<sup>1</sup>, Turgay Ulaş<sup>8</sup>, Fevzi Altuntaş<sup>6,9</sup>

1. Sağlık Bilimleri Üniversitesi, Kayseri Şehir Eğitim ve Araştırma Hastanesi, Hematoloji ve Kök Hücre Nakli Ünitesi, Kayseri, Türkiye.
2. İnönü Üniversitesi, Hematoloji Bilim Dalı, Malatya, Türkiye.
3. Mersin Üniversitesi, Hematoloji Bilim Dalı, Mersin, Türkiye.
4. Manisa Celal Bayar Üniversitesi, Hematoloji Bilim Dalı, Manisa, Türkiye. 5. Ondokuz Mayıs Üniversitesi, Hematoloji Bilim Dalı, Samsun, Türkiye.
5. Sağlık Bilimleri Üniversitesi, Ankara Onkoloji Eğitim ve Araştırma Hastanesi, Hematoloji ve Kök Hücre Nakli Ünitesi, Ankara, Türkiye.
6. Necmettin Erbakan Üniversitesi, Meram Tıp Fakültesi, Hematoloji Bilim Dalı, Konya, Türkiye.
7. Yakın Doğu Üniversitesi Tıp Fakültesi, İç Hastalıkları Anabilim Dalı, Hematoloji Bilim Dalı, Lefkoşa, Kıbrıs.
8. Ankara Yıldırım Beyazıt Üniversitesi Tıp Fakültesi, İç Hastalıkları Anabilim Dalı, Hematoloji Bilim Dalı, Ankara, Türkiye.

**Giriş - Amaç:** Mikozis fungoides (MF) Primer Kutanöz T Hücreli Lenfomaların (PKTHL) en sık görülen tipidir. İnsidansı 0,3- 1,0/100.000'dir. Hastaların çoğu erişkindir ve ortalama tanı yaşı 40 yaş civarındır. Erkekler daha fazla etkilenir. Klinik olarak yama, plak, tümör ve eritrodermi olmak üzere 4 evrede izlenen klasik Alibert- Bazin tipi veya atipik deri belirtileri gösteren farklı klinik formları da görülebilmektedir. En önemli prognostik faktör hastanın yaşı, deri tutulumun tipi ve yaygınlığı, evresi, deri dışı tutulumu ve çevresel kanda patolojik hücre grubu olmasıdır. MF bir çok deri lezyonu ile karışabileceğinden klinisyenin MF akla getirmesi gerekir. Biz bu çalışmada MF farkındalığı sağlamaya çalıştık.

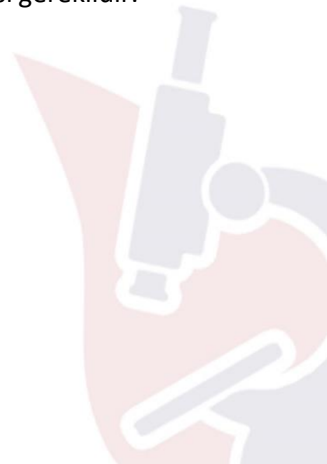

**Materyal ve Metod:** Bu çalışmaya 9 merkezden toplam 44 hasta alındı. Hastaların karakteristik özellikleri, tanı anındaki deri lezyon tipleri, evreleri ve hem erken evrede, hem de ileri evrede aldıkları tedaviler ve cevapları değerlendirildi.

**Sonuçlar:** Hastaların median yaş 54 (19-78), hastaların 19'i (%43.2) erkek, 25'si kadın (%56.8) hastaydı. Klinik prezentasyon açısından; 24 (%54.5) hasta patch, 29 (%65.9) hasta plak, 3 (%6.8) hasta tümör evresinde saptandı. 26 (%59.1) hasta klasik tip, 18 (%40.9) follikulotropik varyanttı. Hastaların 30'i (%68.1) erken evre, 14'i (%31.8) ileri evre olarak saptandı. NCCN evrelendirme sklasına göre 12 (%27.3) hasta evre 1A, 1 (%2.3) hasta evre 1B, 17 (%38.6) hasta evre 2A, 8 (%18.2) hasta evre 2B, 3 (%6.8) hasta evre 3A, 3 (%6.8) hasta evre 4A olarak değerlendirildi. Hastaların tanı anında ortalama LDH: 209 IU olarak saptandı. Hastaların tanı anında 21' sinde (%47.7) CD4/ CD8 < 10, 5'ünde (%11.4) CD4/CD8 > 10, 18 (%40.9) bilinmiyor olarak saptandı. Hastaların 2'ünde (%4.5) CD26 kaybı, 7 (%15.9) hastada CD7 kaybı, 2 (%4.5) hastada large cell transformasyonu CD30 pozitifliği, 5 (%11.4) hastada TCR rearanjmanı izlenildi. 5 (%11.4) hastada tanı anında kemik iliği infiltrasyonu saptandı. PET/BT'de 6 (%13.6) hastada lenf nodu infiltrasyonu, 1 (%2.3) hastada kemik iliği tutulumu saptandı. Hastaların 1. basamak tedavide 27 (61.4) hastanın topikal tedavi aldığı, 27 (61.4) hastanın PUVA aldığı 3 (6.8) hastanın NB UVB aldığı, 1 (%2.3) hastanın sistemik kt aldığı görüldü. 1. Basamak tedavi de 14 (%31.8) hastada tam yanıt (CR), 24 (%54.5) hastada PR izlendi. 22 hastada 2. Basamak tedavi gerektiği, en sık topikal tedavi yanında 11 (%50) hastada sistemik çoklu ajan kullanılıp CR yanıtı 14 (%31.8) hastada elde edildi. 7 hastada 3. basamak tedavi gerektiği, 4 hastada sistemik çoklu ajan kullanıldığı, CR yanıtı 2 (%28.6) hastada elde edildi. 2 hastada 4. basamak tedavi gerektiği ve tamamının PR yanıtta olduğu saptandı. 1 hastada 5. basamak tedavi gerektiği, total skin electron beam therapy + immunomodulatör ajan kullanarak PR yanıt saptandı. Median takip süresi 32 ay (1-270 ay) olarak bulundu. Median OS 142 ay olarak bulundu.

**Tartışma:** MF tanısı zor olan bir hastalık olup, klinik prezentasyonu birçok benign dermatozlarla karışabilmektedir. Bu yüzden erken evrelerde, klinik şüphenin devamlılığında tekrarlayan deri biyopsileri alınmalıdır. Erken evrelerde topikal tedavilere çok iyi yanıt alınmakta olup, tümoral evrede tanı konulan hasta gruplarında ise topikal tedavi ile kombine, tek veya multisistemik ajanların kullanımı söz konusudur. Tanı gecikip, evre ilerledikçe tedaviye yanıt oranları da düşmektedir. Bu nedenle MF birçok deri lezyonu ile karışabileceğinden klinisyenin MF'i aklında bulundurması gereklidir.

**Keywords:** Plak, Primer Kutanöz T Hücreli Lenfoma, PUVA



## RELAPS REFRAKTER MULTİPLE MYELOM'DA BENDAMUSTİNE – POMALİDOMİD - DEKSAMETAZON KULLANIMI

Nuran Ahü Baysal, Sema Seçilmiş, Burcu Aslan Candır, Merih Kızılcakar

**Giriş:** Multipl myelom (MM), hematolojik malignitelerin %10'unu oluşturan, tipik olarak kemik iliğinde bulunan klonal bir malign plazma hücre hastalığıdır. MM da tek küratif tedavi seçeneği allojeneik kök hücre nakli (AKHN) olup bunun dışındaki tedavilerin sıklıkla ilerlemesiz sağkalım (PFS), bazılarının ise toplam sağkalım (OS) üzerine olumlu etkisi gösterilmiştir. Nüksler ile seyreden bir kliniği olan bu hastalığın tedavisinde; immünomodülatör ajanlar (örn., talidomid, lenalidomid, pomalidomid), proteazom inhibitörleri (örn., bortezomib, karfilzomib, ixazomib), selinexor veya monoklonal antikorlar (örn. daratumumab, isatuximab, elotuzumab), alkilleyici ajanlar (bendamustine gibi) ve histon deasetilaz inhibitörüpanobinostat gibi yeni ilaçların kullanılmasıyla beraber MM'li hastaların sağkalımı önemli ölçüde iyileşmiştir.

**Olgu:** 52 yaş, erkek hasta; Şubat 2018 de IgG Kappa MM, Evre IIIA, ISS II, R-ISS II tanı aldı. 4 kür Bortezomib-siklofosfamid-deksametazon sonrası çok iyi kısmi yanıt (VGPR) elde edildi.31.08.2018'de otolog kök hücre nakli (OKHN) yapıldı. OKHN sonrası VGPR yanıt devam etmesi üzerine Lenalidomid-Deksametazon başlandı, 8 kür sonrası M proteinde progresif artış ve t(11;14) pozitif olması nedeniyle, progresyon kabul edilerek VenetoclaxBortezomib-Deksametazon faz-3 çalışmasına alındı, VGPR yanıt elde edildi. Takipte 16 kür sonrasında progresyon olması üzerine Daratumumab-Bortezomb-Deksametazon başlandı, 2 kür sonrası kısmi yanıt elde edildi. 6 kür Daratumumab-Bortezomb-Deksametazon sonrası Haziran 2022'de yaygın kemik lezyonları, kemik iliğinde %60 monoklonal plazma hücre infiltrasyonu ile progresyon gelişti. Klinik olarak hiperviskosite bulguları olan ve diş absesi gelişen hastaya aralıklı plazmaferez uygulandı. Diş tedavisi sırasında zometa ilişkili çene osteonekrozu tespit edilmesi üzerine opere edildi. Diş tedavisi ve osteonekroz tedavisi tamamlandıktan sonra endikasyon dışı onam alınarak 22.08.2022 de birinci kür Bendamustine – Pomalidomide – Deksametazon uygulandı. İlk kür sonrası hiperviskosite bulguları düzeldi, pansitopenisi düzelmeye başladı. İkinci kür sonrası pansitopeni tamamen düzeldi. İki kür sonrası immunfiksasyon sonuçları beklenen hastaya 19.10.2022'de üçüncü kür Bendamustine – Pomalidomide – Deksametazon verildi.

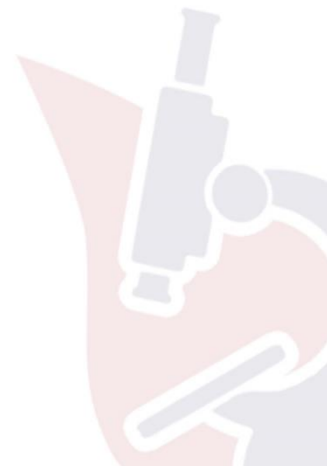

**Tartışma:** Nükseden ve/veya refrakter multipl myelomun (RRMM) tedavisinde artan sayıda yeni tedavi kombinasyon seçeneklerinin bulunması, tedavi sonuçlarında önemli gelişmelere katkıda bulunmuştur. Bendamustine hem alkileyici özelliğe hem de bir purin analog benzeri etkinliğe sahip bir ilaçtır. Myelom tedavisinde kullanılan melphalan, siklofosamid gibi ajanlarla çapraz dirence sahip olmaması nedeniyle RRMM tedavisinde önemli bir seçenek olmaktadır.

Literatürde Bendamustin bazlı üçlü kombinasyon rejimlerinin, RRMM'li hastaların tedavisinde etkili ve iyi tolere edildiğini, bendamustin ve steroidlerin kombinasyonunun ise sınırlı aktiviteye sahip olduğu belirtilmektedir. Pomalidomid, bendamustin ve deksametazonun açık etiketli faz I/II çalışmasının sonuçları, bu kombinasyonun RRMM'li hastalarda etkili bir tedavi seçeneği olduğunu gösterdi. Toplam yanıt %61 ve medyan PFS ve OS sırasıyla 9.6 ay ve 21.3 aydı. En umut verici sonuçlar RRMM 17 hastada; carfilzomib, bendamustin ve deksametazon ile yapılan klinik çalışmada gözlemlendi. Toplam yanıt %88, medyan PFS 15.1 ay ve medyan OS 56.3 aydı. Bizim hastamızda ise, tanıdan itibaren dört sıra tedavi aldığı ve sonrasında hiperviskosite bulguları, pansitopeni ve yaygın kemik lezyonları ile agresif bir nüks geliştiği izlenmiştir. Bendamustine – pomalidomide- deksametazon tedavisi ile klinik ve laboratuvar bulgularında hızlı düzelme olduğu görülmüştür. Daha önce üç ve daha fazla basamak tedavi alan ve relaps refrakter hastalığı olan myelom hastalarında bendamustinin üçlü kombinasyon rejimlerinde kullanılması, özellikle agresif nükslerde, hızlı ve etkili bir yanıt elde edilmesinde katkısı olabilir.

#### Referanslar:

1. Sivaraj, D.; Green, M.M.; Kang, Y.; et.al. Bendamustine, pomalidomide, and dexamethasone for relapsed and/or refractory multiple myeloma. Blood Cancer J. 2018, 8, 71.
2. Lee, H.C.; Feng, L.; Oriabure, O. et al. A phase I trial of carfilzomib, bendamustine, and dexamethasone in relapsed and/or refractory multiple myeloma. Am. J. Hematol. 2021, 96, 243–246



## NÜKS / REFRAKTER LENFOMALARDA BİYOPSİNİN ÖNEMİ

Süleyman ARSLAN<sup>1</sup>, İlhami BERBER<sup>1</sup>, İrfan KUKU<sup>1</sup>, Emin KAYA<sup>1</sup>, Mehmet Ali ERKURT<sup>1</sup>, Soykan BİÇİM<sup>1</sup>  
Ahmet KAYA<sup>1</sup>, Emine HİDAYET<sup>1</sup>, Salih CIRIK<sup>1</sup>

1. İnönü Üniversitesi, Turgut Özal Tıp Merkezi, Erişkin Hematoloji Kliniği, Malatya/Türkiye

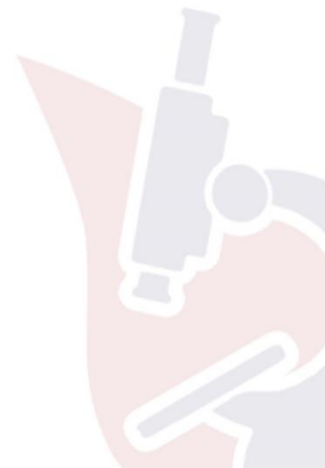**Giriş:** Diffüz büyük B-hücreli lenfoma (DBBHL) tüm Hodgkin dışı lenfomaların %30-58'ini oluşturur. Tanı için eksizyonel lenf düğümü biyopsisi tercih edilmelidir. Patoloji preparatları güvenilirlik açısından deneyimli hematopatologlar tarafından Dünya Sağlık Örgütü (DSÖ) son sınıflamasına göre değerlendirilmelidir. MYC ve BCL2 rearanjmanı varlığı çift vurulu "double-hit" (DHL) veya MYC, BCL2 ve BCL6 rearanjmanı birlikteliği üç vurulu "triple-hit" lenfoma olarak tanımlanmakta iken DSÖ 2016 sınıflaması DHL veya triple hit lenfoma yerine MYC ve BCL2 ve/veya BCL6 rearanjmanı ile birlikte yüksek dereceli B-hücreli lenfoma (NOS) terimini kullanmıştır. Bu rearanjmanların olumsuz prognostik anlamı olduğu ve daha yoğun tedaviler ile R-CHOP standart tedavisine göre daha iyi sonuçlar alındığı bilinmektedir. Primer mediastinal B hücreli lenfoma (PMBHL), timustaki medüller B hücrelerinden gelişir; klinik ,patolojik ve immünofenotopik özellikleri ile diffüz büyük B hücreli lenfomadan (DBBHL) ayrılır. Primer mediastinel B hücreli lenfoma optimal tedavisi standart DBBHL'den farklılıklar gösterir. Tedavi sonrası PET/BT'de florodeoksiglukoz aktivitesi olan kitle varsa ve bu nedenle ek tedavi planlanıyor ise kitlenin biyopsi ile değerlendirilmesi önerilir. Bu olgu sunumu, PMBL tanısıyla takip ve tedavi edilen bir erkek hastada, tam yanıt sonrası nüks geliştikten sonra yapılan lenf nodu biyopsisi sonrası B hücreli lenfomadan transforme olmuş Hodgkin lenfoma tanısı alan hastada biyopsinin önemini ortaya koymaktadır.

**Olgu:** Bilinen kronik hastalığı olmayan 24 yaşında erkek hasta, nefes darlığı şikayeti ile göğüs hastalıkları polikliniğine başvurdu. Genel durumu iyi vitalleri stabildi. Toraks tomografisinde anterior mediastende yaklaşık 5 cm' lik kitle ve mediastende paratrakeal alanda 12 mm' lik lenf nodu izlendi. Pozitron/Emisyon Tomografisinde (PET/BT) ise, en büyüğü anterior mediasteninin tamamını dolduran konglomere kitlesel lezyonda izlenen yoğun hipermetabolik tutulum başta olmak üzere, her iki akciğer parankiminde hafifçe artmış hipermetabolizma gösteren parankimal nodüller, her iki supraklaviküler, sağ bronkohiler, prekarinal hipermetabolik lenf nodları gözlemlendi. Anterior mediastenden yapılan tru-cut biyopsi; LCA, CD20, CD79a, CD23, PAX5, CD11c, OCT-2 pozitif, PanCK, Bcl-2 negatif, Ki-67 proliferasyon indeksi: %80, yüksek dereceli B hücreli Non-Hodgkin Lenfoma, ön planda Primer Mediastinal Büyük B Hücreli Lenfoma olarak raporlandı.

3 kür doz ayarlanmış EPOCH –R (etoposid-adriamisin-vinkristin-siklofosamid-prednizolon-mabthera) tedavisi aldıktan sonra çekilen PET-BT tam yanıtı olan hastanın tedavisi 6 küre tamamlandı. Hastanın 6 ay sonra poliklinik takiplerinde yapılan PET-BT incelemesinde yeni hipermetabolik lenf nodları izlenen DEAUVILLE kriterlerine göre skor 5 hesaplanan hasta nüks olarak değerlendirildi. Bu lenf nodlarından yapılan eksizyonel biyopsi; ön planda B hücreli lenfomadan transforme olmuş Hodgkin lenfoma şeklinde raporlandı. Hastaya B-AVD (Brentuksimab + Adriamisin+ Vinblastin+ Dakarbazin) tedavi rejimi başlandı ve takipleri devam etmektedir.

**Tartışma/Sonuç:** İzlemler sırasında DBBHL'li olguların %30'undan fazlasında nüks gözlenmektedir. Nüks olgularda histolojik doğrulama gereklidir. Literatürde tedavi ilişkili veya eş zamanlı olarak farklı lenfomaların (benzer hücre kökenli) görülebileceği bildirilmektedir. Bizim vakamızda tedaviye yanıt alındıktan sonra nüks gerçekleşen PMBHL olgusu biyopsi sonrası Hodgkin lenfoma tanısı almıştır, bu da nüks/refrakter lenfomalı hastalarda biyopsinin önemini göstermektedir.

**Anahtar Kelimeler:** Primer Mediastinel B hücreli Lenfoma, Diffüz Büyük B hücreli Lenfoma, Hodgkin Lenfoma, Biyopsi.



## ÇOK NADİR BİR BİRLİKTELİK, EŞ ZAMANLI AKUT MYELOİD LÖSEMİ VE NON HODGKİN LENFOMA VAKASI

### A VERY RARE COMBINATION, CONCURRENT PRESENTATION OF ACUTE MYELOİD LEUKEMIA AND NON HODGKIN LYMPHOMA

Dr. F. Esra Gürses, Dr. Aslı Odabaşı Giden, Dr. Derya Deniz Kürekçi, Prof. Dr. Düzgün Özatlı

Ondokuz Mayıs Üniversitesi Hematoloji Bilim Dalı

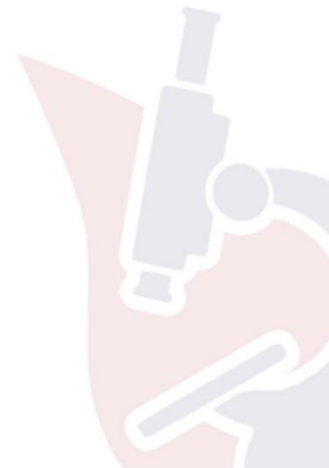**Özet:** Eş zamanlı akut lösemi ve lenfomalar çok çok nadir görülen hematolojik malignitelerdir. Bu vakada yeni tanı lenfoma olan hastanın pansitopenisi de olup kemik iliği tutulumu açısından yapılan aspirasyonunda blast infiltrasyonu izlenmiş olup akut myeloid lösemi tanısı konmuştur. Bu vakada eş zamanlı iki mortal hematolojik malignitenin tedavi yönetim süreci konu alınmıştır.

**Vaka Sunumu:**49 yaş erkek hasta karın ağrısı nedeni ile dış merkeze başvurmuş. Çekilen batın görüntülemesinde yaygın batın içi lenf nodları tespit edilen hastaya biyopsi yapılmış. Patoloji sonucu diffüz büyük b hücreli lenfoma ile uyumlu gelmesi üzerine tarafımıza yönlendirilmiş. Özgeçmişinde bilinen kronik hastalık öyküsü . düzenli ilaç kullanımı. geçirilmiş cerrahi öyküsü yoktu. Ayırıcı tanı için gönderilen hepatit paneli, torch paneli negatif izlendi.Laboratuvar tetkiklerinde pansitopenik olduğu görüldü. Kemik iliği tutulumu açısından kemik iliği aspirasyon, biyopsi, flow sitometri ve sitogenetik incelemesi yapıldı. Aspirasyon incelemesinde blast infiltrasyonu izlendi. Flow Sitometri incelemesinde akut myeloid lösemi ile uyumlu blastik hücre hakimiyeti izlendi. Lenfoma tanısı da alan hastada kesin tanı için ikinci kez batın içi lenf nodu biyopsisi yapılarak tanısı doğrulandı.Eş zamanlı akut myeloid lösemi ve diffüz büyük b hücreli lenfoma tanısı alan hasta için öncelikli akut lökoza yönelik tedavi başlanmasına, ardından lenfoma tedavisinin planlanmasına karar verildi. Hastaya 3+7 indüksiyon kemoterapisi verildi. Kontrol kemik iliği remisyonda izlendi. Ardından hastaya hem lenfomaya hem de akut lökoza etki edeceği planlanarak rituksimab 1\*675 mg (-5 - 0. günler), arabinozid-sitozin 2\*3,67 mg (2-3. günler) ve metotreksat 6300 mg (1.gün) başlandı.Hastanın kontrol batın görüntülemesinde tedaviye tama yakın yanıt izlendi. Hasta takibe alındı

**Tartışma:** Yetişkinlerde en sık görülen lösemi, AML dir. Genetik ve epigenetik nedenlerden kaynaklanan hematopoetik kök hücrenin anormal farklılaşmasının sonucunda oluşmaktadır. Klinik olarak sitopeninin bulguları olan halsizlik ,enfeksiyon ve kanama gibi yakınmalarla kendini gösterir.Bazen lökositöz nedenli tümör lizis sendromu veya dissemine intravasküler koagülopati (DIC) bulguları ile prezente olabilir. Klinik şüphe halinde yapılan kemik iliğinde %20 nin üzerine myeloid vasıfta blast görülmesi ve bir takım sitogenetik ek tetkiklerle tanı konulur. 1 Diffüz büyük B hücreli lenfoma (DLBCL) ise non-hodgkin lenfomaların en sık görülen tipidir. Genellikle servikal veya abdominal lenf nodları ile başvururlar. Klinik yakınmalar B semptomları olarak bilinen ateş, kilo kaybı ve/veya gece terlemesidir. Tanı lenf nodundan alınan eksizyonel veya insizyonel biyopsi ile konur. 2 Literatürde bu iki lösemi ve lenfoma vakalarının birlikte görüldüğü sınırlı sayıda vaka bildirilmiştir. Özellikle de iki hastalığın eş zamanlı ortaya çıktığı en nadir görülen prezentasyon olarak bildirilmiştir. 3, 4 Bizim vakamızda bu ciddi mortal iki malignite eş zamanlı tespit edilmiş olup çok daha ivedi tedavi gerektiren lökoza öncelikli tedavi verilmiş, remisyona soktuktan sonra lenfomayı hedef alan kemoterapi protokolü başlanmıştır. Güncel batın görüntüleme de lenfoma açısından da regresyon sağlanan ve takibe alınan bu hastanın tedavi stratejisi ele alınmıştır.

#### Referanslar:

1. Döhner H, Estey E, Grimwade D, et al. Diagnosis and management of AML in adults: 2017 ELN recommendations from an international expert panel. Blood 2017; 129:424.
2. Armitage JO, Weisenburger DD. New approach to classifying non-Hodgkin's lymphomas: clinical features of the major histologic subtypes. Non-Hodgkin's Lymphoma Classification Project. J Clin Oncol 1998; 16:2780.
3. Fred Rosner, Hans Grünwald, Hodgkin's disease and acute leukemia: Report of eight cases and review of the literature, The American Journal of Medicine, Volume 58, Issue 3, 1975, Pages 339-353, ISSN 0002-9343, [https://doi.org/10.1016/0002-9343\(75\)90600-2](https://doi.org/10.1016/0002-9343(75)90600-2).
4. Zarrabi MH, Rosner F, Bennett JM. Non-Hodgkin's lymphoma and acute myeloblastic leukemia: a report of 12 cases and review of the literature. Cancer. 1979 Sep;44(3):1070-80. doi: 10.1002/1097-0142(197909)44:33.0.co;2-1. PMID: 383266





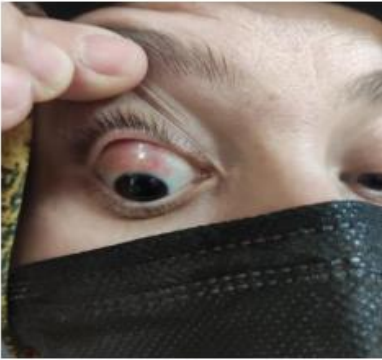## NADİR BİR VAKA; KONJONKTİVAL EKSTRANODAL MARJİNAL ZON LENFOMA OLGU SUNUMU

Uzm. Dr. Aslı Odabaşı Giden, Dr. Hatice Bala, Uzm. Dr. Derya Deniz Kürekçi, Prof. Dr. Düzgün Özatl

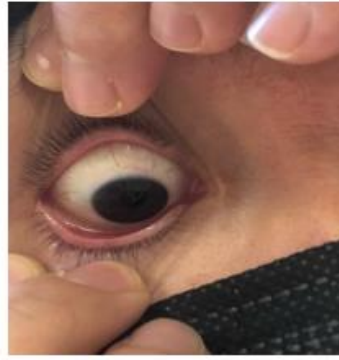Ondokuz Mayıs Üniversitesi Hematoloji Bilim Dalı

**Özet:** Oküler adneksiyel lenfomalar nadir görülmekle birlikte yavaş ilerlemeleri nedeniyle konjunktivit gibi benign oküler hastalıkları taklit edebilirler. Bu nedenle tanı koymak zaman alabilir. Her iki gözde kızarıklık nedeniyle başvuran 42 yaşında kadın hasta vaka olarak sunulmuştur.

**Olgu Sunumu:**42 yaşında kadın hasta her iki gözde kızarıklık şikayetiyle göz kliniğine başvurmuştur. Yapılan fizik muayenede sağ konjunktiva superiorda konjunktiva kemotik hafif hiperemik somon pembesi renkte yamasal lezyon mevcuttu(şekil 1.), sol konjunktiva temporalde konjunktiva kemotik,hafif hiperemikti bilateral kornea saydam, iris ve pupiller düzenliydi. Bilateral konjunktivalardan biyopsi yapıldı,sağ göz cd 20, cd 79a, bcl 2 ,cd 43 pozitif cd 10 siklin d1 negatif bulgular ektranodal marjinal zone lenfoma ile uyumludur şeklinde raporlandı. Olgunun kan tetkiki; sedim 19 mm/sa ,wbc 6,18 bin/ul, neu 3,69 bin/ul , plt 255 bin/ul, β2 mikroglobulin 1545 ng/l, ldh 192u/l şeklindeydi. Orbital manyetik rezonans görüntüleme ve sisternografi uygulandı; bilateral bulbus ekstra okuler kas yapıları, lakrimal gland ve optik sinir doğal olarak değerlendirildi. Tüm vücut fdg pet tarama uygulandı , lenfoma lehine hipermetabolik odak saptanmadı ve olgu evre 1e olarak kabul edildi. 6 kür rituksimab ve bendamustin rejimi verildi(şekil 2). Kontrol orbital manyetik rezonans görüntüleme ve sisternografi yapıldı,okuler yapılar doğal olarak değerlendirildi, tedavi sonrası değerlendirmede tam yanıt kabul edildi ve olgu takibe alındı



Şekil 1  
Tedavi öncesi değerlendirme



Şekil 2  
6 kür RB sonrası değerlendirme

**Tartışma:** Marjinal zon lenfomalar hodgkin dışı lenfomaların yaklaşık %5-15 ini oluştururlar, ektranodal lenfomaların yaklaşık %5-15 i oküler adneksiyel dokuları işgal edebilir, okuler adneksiyel lenfomaların ise %25 i konjonktivadan köken alır. Hastalığın medyan yaşı 60 olup kadınlarda daha fazla görülür,%99 b hücre kökenlidir. Okuler lenfomalar farklı klinik prezentasyon ile ortaya çıkabilirler gözde kaşıntı, hiperemi, ağrı, konjesyon gibi konjonktiviti taklit eden bulguların yanı sıra; çift görme yeni gelişen glokom ve palpabl kitle olabilir. Okuler lenfomalarda çeşitli genetik aberasyonlar tespit edilmiştir; trizomi 3, 18ıgh/malt1 t(14;18)(q32;q21) foxp1/ıgh t(3;14)(p14.1;q32) tnfaıp3 target mutasyon. Chlamydia psittaci gibi patojenler ve sjogren sendromu gibi otoimmün hastalıklar okuler lenfomaya sebep olabilir. Okuler lenfomalar nadir görülen hastalıklardır bu nedenle tanıyı atlamamak için dikkatli bir öykü ve fizik muayene yapılması önemlidir. Tanıya ulaşmak için lezyondan biyopsi yapılmalıdır, flow sitometri ve genetik analiz de tanıyı kesinleştirmek için önerilmektedir. Ekstranodal lenfomalarda pet görüntülemenin yeri tartışmalı olup tutulan bölgeye göre fdg aviditesi değişiklik göstermektedir. Hastalığın yaygınlığını belirlemek için orbital mr ,boyun, toraks, abdomen tomografi, pet-ct ve kemik iliği biyopsi ve aspirasyon inceleme kullanılabilir. Okuler malt lenfomaların yavaş ilerleyen bir klinik seyri vardır ,bu nedenle 5 yıllık survey %90 in üzerindedir. Tedavi olarak cerrahi,radyoterapi, tek başına rituksimab yada rituksimab ve bendamustin içeren rejimler seçilebilir.Biz olguda rituksimab ve bendamustin içeren tedavi rejimi seçtik.Bu olgunun sunuluş amacı ekstranodal lenfomaların kronik veya enfektif hastalıkları taklit edebileceği bu nedenle tanının gecikebileceğini hatırlatmaktır

#### Referans:

1. Stefanovic A, Lossos IS. Extranodalmarginalzonelymphoma of theocularadnexa. Blood. 2009 Jul 16;114(3):501-10. doi: 10.1182/blood-2008-12-195453. Epub 2009 Apr 16. PMID: 19372259; PMCID: PMC2713468.
2. Hata M, Miyamoto K, Ogino K, Sumiyoshi S, Yoshimura N. Conjunctivalextranodalmarginalzonelymphoma of mucosa-associatedlymphoidtissue in the fornix: do not overlookconjunctivallymphomas. ClinOphthalmol. 2013;7:663-6. doi: 10.2147/OPHT.S40551. Epub 2013 Mar 31. PMID: 23576865; PMCID: PMC3617790.
3. Tanenbaum RE, Galor A, Dubovy SR, Karp CL. Classification, diagnosis, andmanagement of conjunctivallymphoma. EyeVis (Lond). 2019 Jul 27;6:22. doi: 10.1186/s40662-019-0146-1. PMID: 31372366; PMCID: PMC6660942.
4. Kalogeropoulos D, Papoudou-Bai A, Kanavaros P, Kalogeropoulos C. Ocularadnexalmarginalzonelymphoma of mucosa-associatedlymphoidtissue. ClinExpMed. 2018 May;18(2):151-163. doi: 10.1007/s10238-017-0474-1. Epub 2017 Sep 22. PMID: 28939925.
5. Zucca E, Bertoni F. The spectrum of MALT lymphoma at differentsites: biologicalandtherapeuticrelevance. Blood. 2016 Apr 28;127(17):2082-92. doi: 10.1182/blood2015-12-624304. Epub 2016 Mar 17. PMID: 26989205.

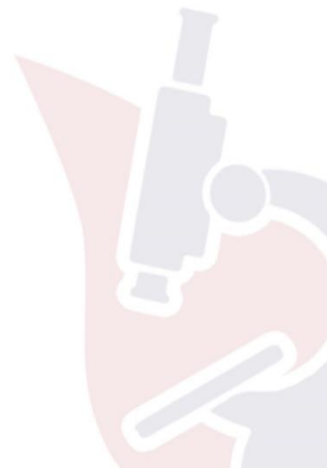## Kronik Lenfositik Lösemi Hastalarında İkinci Primer Kanser Sıklığı ve İlişkili Faktörler

Dr. Burcu Altındağ Avcı, Dr. Seval Akpınar, Dr. Burhan Turgut

**Giriş:** Kronik lenfositik lösemi (KLL) tanılı hastalarda ikinci primer malignite (İPM) sıklığının arttığı bilinmektedir [1]. Çalışmalarda KLL hastalarında herhangi bir İPM' nin ortaya çıkma riskinin %20-%25 aralığında olduğu bulunmuş, solid organ kanserleri daha fazla olmak üzere, hematolojik malignitelerin de arttığı bildirilmiştir [2]. Bu çalışmada amaç KLL hastalarında İPM sıklığı ve ilişkili faktörlerin tek merkez deneyimi olarak sunulmasıdır.

**Metod:** Tekirdağ Namık Kemal Üniversitesi Tıp Fakültesi Hematoloji bölümünde takip edilen 271 KLL hastası çalışmaya dahil edildi. Retrospektif gözlemsel olarak yürütülen çalışma için 2010- 2022 yılları arasındaki hasta kayıtları incelendi. SPSS versiyon 25.0 programının kullanıldığı çalışmada karşılaştırmalı analizler için Mann Whitney U ve Ki- kare testleri kullanılmıştır.

**Sonuçlar:** Hastaların 160 (%59,7)'i erkekti. Ortanca yaş 66 idi ve hastaların %53,7' si tedavi almıştı. Tüm hastalara ait demografik veriler ve klinik özellikler tablo 1'de verilmiştir. Tüm hastaların ortanca takip süresi 58,1 ay (2.2 ay-227.4 ay) idi. KLL tanılı 41 (%15.3) hastada İPM mevcuttu. 13 hastada melanom dışı cilt tümörü, 8 hastada akciğer kanseri, 3 hastada üriner sistem kanseri mevcut idi. Kolon, myelodisplastik sendrom, meme ve prostat kanseri tanısı konan 2'şer hasta mevcuttu. 6 (%14.6) hastada KLL tanısı aldığı anda kanser tanısı mevcutken, 35 (%85.4) hastada İPM KLL seyri esnasında ortaya çıkmıştı. Bu 35 hastanın İPM ortaya çıkması ile KLL tanısı arasındaki süre ortanca 30.9 ay (1.9 ay-124.1 ay) idi. İPM gelişen hastalar arasında 23 (%57.5) tanesi KLL için tedavi almıştı. En sık rastlanan tedavi rituximab (Rtx)-fludarabinsiklofosfamid (9 hasta) idi ve Rtx-klorambusil ve Rtx-bendamustin (ikisi de dörder hasta) diğer kullanılan tedavilerdi. İPM gelişenlerin 16 (%40)' sı takipte kaybedildi. İPM olanlarda ortanca yaş olmayanlara göre anlamlı yüksek idi. Tedavi alma durumu, genetik risk pozitifliği, IgG ve IgM düşüklükleri açısından iki grup arasında farklılık saptanmadı (Tablo 2).



**Tablo1. Tüm hastalara ait demografik veriler ve klinik özellikler**

Değişkenler	
Tedavi alan hastalar	144 (%53.7)
Cinsiyet, Erkek	160 (59.7%)
Yaş ortanca (minimum- maksimum)	66 (19-92)
B semptom varlığı	60 (35.5%)
ECOG $\geq$ 2	19 (15.4%)
IgG düşüklüğü $\leq$ 500 mg/dl	13 (6.5%)
IgM düşüklüğü $\leq$ 40 mg/dl	99 (49.3%)
En az bir genetik mutasyon varlığı	58 (44.3%)
Sekonder kanser	40 (14.9%)
Ex olma	53 (19.8%)

**Tablo 2. İkincil kanser olanlar ile olmayanların klinik özellikler açısından karşılaştırılması**

Değişkenler	İkincil kanser olanlar (N: 40)	İkincil kanser olmayanlar (N: 228)	P değeri
Yaş ortanca (minimum- maksimum)	71 (42-92)	64 (19-86)	0.000
Erkek	26 (65%)	134 (58.8%)	0.459
Tedavi alma durumu	23 (57.5%)	121 (54%)	0.604

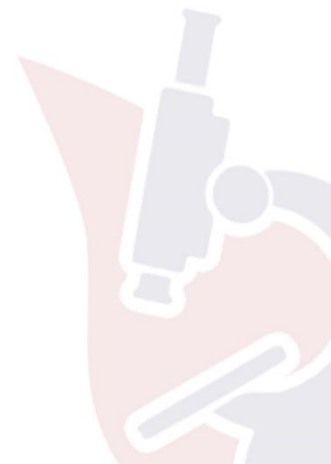**Tartışma:** Sıklıkla ileri yaşlarda görülen KLL hastalığında yeni geliştirilen tedavilerin de etkisiyle beklenen yaşam süresi uzamaktadır. KLL hastalarının izleminde İPM riskine karşı semptomların iyi değerlendirilmesi, gerekli kanser taramalarının zamanında yapılması ve kanser ile doğrudan ilişkisi bilinen dış etkenlerden kaçınılması (artmış güneş ışığı maruziyeti, sigara vb.) öneme haizdir.

**Referanslar:**

1. Tam CS, Keating MJ. Chemoimmunotherapy of chronic lymphocytic leukemia. Nat Rev Clin Oncol 2010; 7: 521-532. DOI: 10.1038/nrclinonc.2010.101.
2. Kumar V, Ailawadhi S, Bojanini L et al. Trends in the risk of second primary malignancies among survivors of chronic lymphocytic leukemia. Blood cancer journal 2019; 9: 1-10.

Genetik risk faktörü pozitifliği	11 (52.4%)	47 (42.7%)	0.414
Ig G düşüklüğü ≤500 mg/dl	4 (10.5%)	9 (5.6%)	0.259
Ig M düşüklüğü ≤40 mg/dl	20 (20.2%)	18 (17.6%)	0.644

**Key words:** Kronik lenfositik lösemi, ikinci primer kanserler





## DİRENÇLİ BİR MİKOZİS FUNGOİDES VAKASI ve BRENTUKSİMAB DENEYİMİ

Derya Deniz Kürekçi<sup>1</sup>, Aslı Odabaşı Giden<sup>1</sup>, Düzgün Özatlı<sup>1</sup>

1. Ondokuz Mayıs Üniversitesi Tıp Fakültesi İç Hastalıkları ABD, Hematoloji Bilim Dalı Samsun

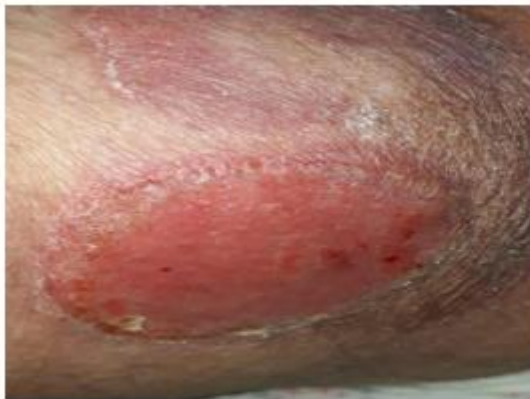**Giriş:** Mikozis fungoides (MF) derinin primer T hücreli lenfomalarının en sık görülen formu olup 3 evreye ayrılır: yama, plak ve tümör evreleri. Lezyonlar genelde sınırlı yama ve plak şeklinde başlar ve yavaş progresyon göstererek sistemik tutulumu kadar ilerle - yebilir. Tedavi seçenekleri mikozis fungoidesin klinik evreleme - sine bağlıdır. Erken evre mikozis fungoides tedavisi çoğunlukla deriyi hedef alan tedaviler olup; yerel glukokortikoidler, yerel nitrojen mustard, yerel karmustin, total deri elektron ışınlama - sı, PUVA, dar band UVB, UVA-1'i içermektedir. Ekstrakorporeal fotofrez, interferonlar, retinoidler, denileukin diftotox, histon deasetilaz inhibitörleri ve monoklonal antikorlar gibi sistemik tedaviler genellikle ileri evre olgularda kullanılır. Yeni ve etkili tedavi yöntemleri nedeniyle mikozis fungoides prognozu son birkaç yıldır belirgin iyileşme göstermektedir. Biz de bu bildirimizde yeni ve etkili tedavilerden biri olan Brentuksimab tedavisi ile belirgin iyileşme gösteren dirençli bir MF vakasını sizlere sunmak istedik.

**Olgu:** 78 yaşında erkek hasta, 2011 yılında gövde ve her iki bacakta olan lezyonlar nedeniyle dermatoloji polikliniğine başvuruyor. Hastanın özgeçmişinde multinodüler guatr, hipertansiyon tanıları bulunuyor. Hasta levotiroksin, benidipin ilaçlarını kullanıyor. Yapılan muayenede hastanın gövde ve her iki alt ekstremitede yer yer olan eritemli, skuamli yama ve plaklar olması nedeniyle hastanın rutin kan tahlilleri yapılıyor ve lezyonlarda biyopsi alınıyor. Hastanın alınan cilt biyopsi sonucu; Mikozis Fungoides yama/plak evresi ile uyumlu geliyor. Hastaya dbUVB tedavisine başlanıyor. Hasta yedi haftalık tedaviden sonra tekrar değerlendiriliyor. Gövdedeki lezyonların devam etmesi üzerine tekrar biyopsi alınıyor ve follikülotropik MF ile uyumlu geliyor. Hastaya PUVA tedavisi veriliyor. Hasta şubat 2014'e kadar PUVA tedavisi alıyor; lezyonlar stabil seyretmekle beraber hasta seri biyopsiler ile takip ediliyor. Hastada PUVA tedavisine ara veriliyor, lokal tedavilerle devam ediliyor. Ağustos 2015 yılında lezyonların tekrar artış göstermesi üzerine PUVA tedaviye tekrar ekleniyor ve haftada iki kez hasta PUVA almaya devam ediyor. Bu sırada yapılan biyopsilerde fungal mikroorganizmalar da görülmesi üzerine hastaya üç ay da fungal tedavi veriliyor. Hastanın PUVA tedavisi şubat 2016'dan sonra haftada bire çıkarılıyor. Sonrasında yedi ay takipsiz kalan hasta şubat 2017'de tekrar başvuruyor ve hastaya bu kez PUVA tedavisi ile birlikte, interferon tedavisi başlanıyor.

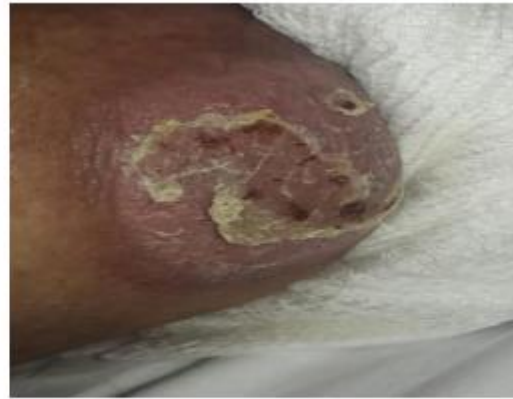Hasta iki yıl interferon tedavisi alıyor ve 2019'da PUVA ve interferon tedavileri kesilip beksaroten jel başlanıyor ve hastada kısmi cevap gözleniyor. Hastanın şubat 2022'de sağ inguinal bölgede lenfadenopatisi olması ve bu bölgede dirençli lezyonların devam etmesi üzerine hasta hematolojiye yönlendiriliyor.

Tarafımıza başvuran hastadan geniş kan tetkikleri ve toraks, abdomen, boyun tomografisi isteniyor. Hastanın kan tetkiklerinde cre:1.2 mg/dl, wbc:5700 bin/ul nöt:3800 bin/ul plt:169.000 bin/ul,sedim:35 olarak saptanıyor.Diğer tetkiklerinde bir patoloji görülüyor. Hastanın çekilen tomografilerinde boyun ve toraksta patolojik lenf nodu görünmezken; abdomen tomografisinde sağ external iliak grupta ve ingüinalde biri 20x16 mm, diğeri 16x12 mm patolojik olabilecek karakterde lenf nodları izleniyor.

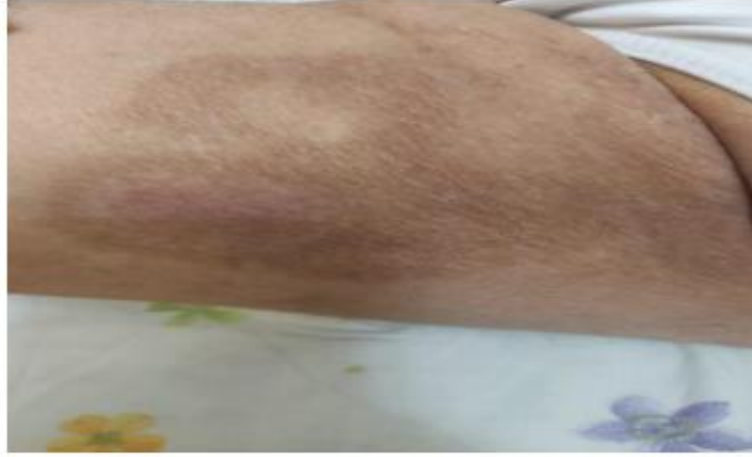Hasta daha sonrasında tekrar takipsiz kalıyor ve haziran 2022'de başvurduğunda sağ uyluk medialinde lezyonlarda artış görülüyor. (Resim 1) Lezyondan tekrar biyopsi alınıyor. Hastaya lezyonlardaki artış, ingüinalde şüpheli lenf nodları olması ve uzun yıllardır aldığı tedavilere dirençli olması ve yeni alınan biyopsi materyalinde CD30 + olması üzerine haziran 2022'de 1.8 mg/kg 'dan 3 haftada bir brentuksimab vedotin tedavisi başlanıyor. Takiplerinde hastanın 3.kür sonrası abdomen tomografisinde sağ external iliak ve ingüinaldeki lenf nodlarında belirgin regresyon görülüyor.Hasta en son bölümümüzde 5.kür tedavisini aldı (Resim 2,3) Hastanın belirgin cevap ile takip ve tedavisine devam ediliyor.



Resim 1: Brentuksimab tedavisi öncesi

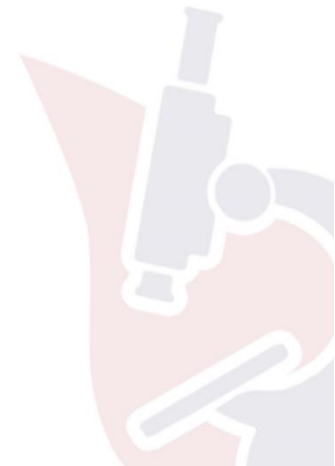

Resim 2: Brentuksimab 2.kür sonrası



Resim 3: Brentuksimab 5.kür sonrası

**Tartışma:** Mikozis fungoides (MF) kutanöz lenfomalar içerisinde, yaklaşık %50'lik oranı ile en sık görülen primer kutanöz lenfoma türüdür. Hodgkin dışı lenfoma türleri içerisinde ise %4'lük bir oranı oluşturur. Küçük/orta boyda, epidermotropik yardımcı T lenfositlerden oluşan bir tümör olarak tanımlanır. MF lezyonları klinik olarak yama şeklinde başlayıp plak ve tümör evrelerine progresyon gösterir. MF'ten şüphelenilen bir hastada deri lezyonlarının tipi ve yaygınlığını ve palpabl lenf nodlarının varlığını içerecek şekilde eksiksiz bir fizik muayene, deri biyopsileri, tam kan sayımı ve serum biyokimya (KCFT, LDH) seviyelerine bakılmalıdır. Evreleme için sadece yamalar varsa tarama çalışmalarına gerek yoktur. Ancak plak, tümör ve eritrodermi ile başvuran hastaların mutlaka lenf nodu incelemesi yapılmalı, mediasten ve abdomen için bilgisayarlı tomografi, kemik iliği biyopsisi ve periferik kan muayenesi (atipik hücreler) istenmelidir. Dirençli vakalarda, metastatik ve tümör evresindeki vakalarda sistemik kemoterapiler tercih edilmektedir. Son yıllarda yapılan çalışmalar brentuksimab vedotin tedavisinin MF ileri evre hastalarda oldukça iyi sonuçlar verdiğini göstermiştir. Brentuksimab vedotin tolere edilmesi kolay ve yan etkisi profili kontrol edilebilen etkili bir ilaçtır. Biz de bu bildirimizde uzun yıllar tedavi alan ve artık tümör evresinde, lenf tutulumu da olan hastada brentuksimab vedotin tedavisinin etkinliğini göstermek istedik.



## Esansiyel Trombositoz Hastalarında Optik Disk ve Retina Mikrovaskülaritesinin Optik Koherens Tomografi Anjiyografi ile Değerlendirilmesi

Gül İlhan<sup>1</sup>, Bengi Ece Kurtul<sup>2</sup>, Selda Anlama Kaplan<sup>2</sup>, Murat Kaçmaz<sup>1</sup>

1. Hatay Mustafa Kemal Üniversitesi Hematoloji Bilim Dalı
2. Hatay Mustafa Kemal Üniversitesi Göz Hastalıkları Anabilim Dalı

**Amaç:** Esansiyel trombositoz (ET) hastalarında optik koherens tomografi anjiyografi (OKTA) ile optik disk ve retina mikrovaskülaritesini değerlendirmek.

**Gereç ve Yöntemler:** Bu kesitsel prospektif çalışmaya 14 ET hastasının (ET grubu) 28 gözü ve yaş ve cinsiyet açısından uyumlu 15 sağlıklı erişkinin 30 gözü (kontrol grubu) dahil edildi. Demografik özellikler ve OKTA ölçümlerini de içeren oftalmolojik muayene bulguları değerlendirildi. Tüm gözle makula için 6x6 mm, optik sinir başı için 4.5x4.5 mm kesitlerle OKTA uygulandı. Foveal retina kalınlığı (FRK), peripapiller retina sinir lifi tabakası (RSLT) kalınlığı, retina ve optik diskin farklı bölümlerindeki damar yoğunluğu analiz edildi ve gruplar arasında karşılaştırıldı.

**Bulgular:** ET grubu ve kontrol grubunun yaş ortalamaları sırasıyla 50.79±17.49 ve 41.07±11.06 yıl idi (p=0.08). Cinsiyet, ortalama göz içi basınçları, ortalama santral korneal kalınlık değerleri gruplar arasında benzerdi. Gruplar arasında ortalama ve tüm kadrant RSLT kalınlıkları, foveal avasküler bölge akım alanları, yüzeysel ve derin damar yoğunlukları açısından anlamlı fark yoktu. Bununla birlikte, kontrol grubu ile karşılaştırıldığında, ET grubu FRT'de ve optik diskin tüm, iç ve peripapiller damar yoğunluklarında anlamlı olarak daha yüksek değerler gösterdi (249.93±16.9 ve 275.85±21.6, p<0.001, 51.07±2.34 ve 55.56±4.13, p<0.001, 51.14±4.31 ve 57.4±5.91, p<0.001, 53.19±2.44 ve 56.90±5.52, p<0.001 sırasıyla). Platelet düzeyi OKTA değerleri ile anlamlı korelasyon göstermezken, laktat dehidrogenaz düzeyleri optik disk iç bölge yoğunluğu ile anlamlı -, ve hastalık süresiyle anlamlı + korelasyon gösterdi (p=0.016, p=0.04, sırasıyla)

**Sonuç:** ET hastalarında FRT ve optik disk damar yoğunluklarının anlamlı olarak etkilendiği saptanmıştır. OKTA'nın ET hastalarının takibinde ve yönetiminde kullanılması önerilebilir.

**Anahtar Kelimeler:** Esansiyel trombositoz, Optik koherens tomografi anjiyografi, Optik disk, Retina, Mikrovaskülarite

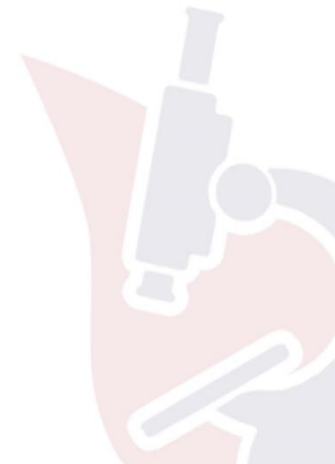

## RELAPS REFRAKTER MULTİPLE MYELOM'DA BENDAMUSTİNE – POMALİDOMİD - DEKSAMETAZON KULLANIMI

Nuran Ahü Baysal, Sema Seçilmiş, Burcu Aslan Candır, Merih Kızılcakar

**Giriş:** Multipl myelom (MM), hematolojik malignitelerin %10'unu oluşturan, tipik olarak kemik iliğinde bulunan klonal bir malign plazma hücre hastalığıdır. MM da tek küratif tedavi seçeneği allojeneik kök hücre nakli (AKHN) olup bunun dışındaki tedavilerin sıklıkla ilerlemesiz sağkalım (PFS), bazılarının ise toplam sağkalım (OS) üzerine olumlu etkisi gösterilmiştir. Nüksler ile seyreden bir kliniği olan bu hastalığın tedavisinde; immünomodülatör ajanlar (örn., talidomid, lenalidomid, pomalidomid), proteazom inhibitörleri (örn., bortezomib, karfilzomib, ixazomib), selinexor veya monoklonal antikorlar (örn. daratumumab, isatuximab, elotuzumab), alkilleyici ajanlar (bendamustine gibi) ve histon deasetilaz inhibitörü-panobinostat gibi yeni ilaçların kullanılmasıyla beraber MM'li hastaların sağkalımı önemli ölçüde iyileşmiştir.

**Olgu:** 52 yaş, erkek hasta; Şubat 2018 de IgG Kappa MM, Evre IIIA, ISS II, R-ISS II tanı aldı. 4 kür Bortezomib-siklofosamid-deksametazon sonrası çok iyi kısmi yanıt (VGPR) elde edildi. 31.08.2018'de otolog kök hücre nakli (OKHN) yapıldı. OKHN sonrası VGPR yanıt devam etmesi üzerine Lenalidomid-Deksametazon başlandı, 8 kür sonrası M proteinde progresif artış ve t(11;14) pozitif olması nedeniyle, progresyon kabul edilerek Venetoclax-BortezomibDeksametazon faz-3 çalışmasına alındı, VGPR yanıt elde edildi. Takipte 16 kür sonrasında progresyon olması üzerine Daratumumab-Bortezomb-Deksametazon başlandı, 2 kür sonrası kısmi yanıt elde edildi. 6 kür Daratumumab-Bortezomb-Deksametazon sonrası Haziran 2022'de yaygın kemik lezyonları, kemik iliğinde %60 monoklonal plazma hücre infiltrasyonu ile progresyon gelişti. Klinik olarak hiperviskosite bulguları olan ve diş absesi gelişen hastaya aralıklı plazmaferez uygulandı. Diş tedavisi sırasında zometa ilişkili çene osteonekrozu tespit edilmesi üzerine opere edildi. Diş tedavisi ve osteonekroz tedavisi tamamlandıktan sonra endikasyon dışı onam alınarak 22.08.2022 de birinci kür Bendamustine – Pomalidomide – Deksametazon uygulandı. İlk kür sonrası hiperviskosite bulguları düzeldi, pansitopenisi düzelmeye başladı. İkinci kür sonrası pansitopeni tamamen düzeldi. İki kür sonrası immunfiksasyon sonuçları beklenen hastaya 19.10.2022'de üçüncü kür Bendamustine – Pomalidomide – Deksametazon verildi.



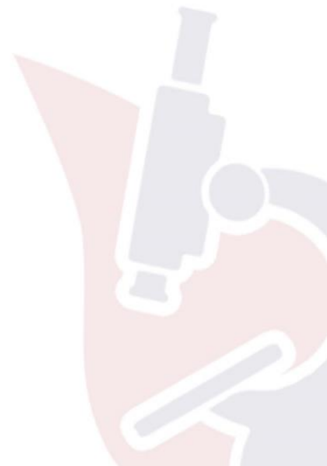

**Tartışma:** Nükseden ve/veya refrakter multipl myelomun (RRMM) tedavisinde artan sayıda yeni tedavi kombinasyon seçeneklerinin bulunması, tedavi sonuçlarında önemli gelişmelere katkıda bulunmuştur. Bendamustine hem alkilleyici özelliğe hem de bir purin analog benzeri etkinliğe sahip bir ilaçtır. Myelom tedavisinde kullanılan melphalan, siklofosfamid gibi ajanlarla çapraz dirence sahip olmaması nedeniyle RRMM tedavisinde önemli bir seçenek olmaktadır. Literatürde Bendamustin bazlı üçlü kombinasyon rejimlerinin, RRMM'li hastaların tedavisinde etkili ve iyi tolere edildiğini, bendamustin ve steroidlerin kombinasyonunun ise sınırlı aktiviteye sahip olduğu belirtilmektedir. Pomalidomid, bendamustin ve deksametazonun açık etiketli faz I/II çalışmasının sonuçları, bu kombinasyonun RRMM'li hastalarda etkili bir tedavi seçeneği olduğunu gösterdi. Toplam yanıt %61 ve medyan PFS ve OS sırasıyla 9.6 ay ve 21.3 aydı. En umut verici sonuçlar RRMM 17 hastada; carfilzomib, bendamustin ve deksametazon ile yapılan klinik çalışmada gözlemlendi. Toplam yanıt %88, medyan PFS 15.1 ay ve medyan OS 56.3 aydı. Bizim hastamızda ise, tanıdan itibaren dört sıra tedavi aldığı ve sonrasında hiperviskosite bulguları, pansitopeni ve yaygın kemik lezyonları ile agresif bir nüks geliştiği izlenmiştir. Bendamustine – pomalidomide- deksametazon tedavisi ile klinik ve laboratuvar bulgularında hızlı düzelme olduğu görülmüştür. Daha önce üç ve daha fazla basamak tedavi alan ve relaps refrakter hastalığı olan myelom hastalarında bendamustinin üçlü kombinasyon rejimlerinde kullanılması, özellikle agresif nükslerde, hızlı ve etkili bir yanıt elde edilmesinde katkısı olabilir.

**Anahtar Kelimeler:** Relaps Refrakter Multiple Myelom, Bendamustine, Pomalidomid

**Referanslar:**

1. Sivaraj, D.; Green, M.M.; Kang, Y.; et.al. Bendamustine, pomalidomide, and dexamethasone for relapsed and/or refractory multiple myeloma. Blood Cancer J. 2018, 8, 71
2. Lee, H.C.; Feng, L.; Oriabure, O. et al. A phase III trial of carfilzomib, bendamustine, and dexamethasone in relapsed and/or refractory multiple myeloma. Am. J. Hematol. 2021, 96, 243–246



## NADİR KANAMA BOZUKLUKLARINDAN FAKTÖR VII VE FAKTÖR XI EKSİKLİĞİ BİRLİKTELİĞİ: OLGU SUNUMU

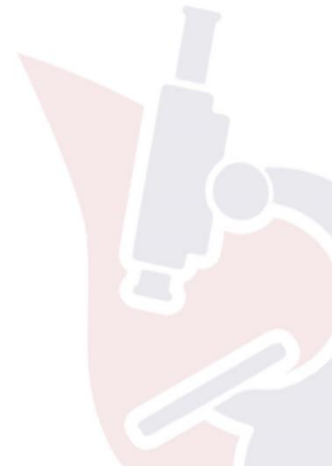Özge Soyer Kösemehmetoğlu<sup>1</sup>, Tekin Güney<sup>1,2</sup>, Sema Akıncı<sup>1</sup>, Ferda Can<sup>1</sup>, İmdat Dilek<sup>1</sup>

1. TC Sağlık Bakanlığı Ankara Şehir Hastanesi, Hematoloji Bölümü, Bilkent/ANKARA
2. Sağlık Bilimleri Üniversitesi Ankara Şehir Hastanesi, Bilkent/ANKARA
3. Yıldırım Beyazıt Üniversitesi Ankara şehir Hastanesi, Bilkent/ANKARA

**Giriş:** Faktör VII (FVII) eksikliği 1/500.000, faktör XI(FXI) eksikliği ise 1/1 milyon oranında görülen nadir kanama bozukluklarından biridir. Her iki faktörün birlikte eksikliği literatürde birkaç vaka şeklinde bildirilmiştir. Bu yazımızda preopreatif tetkiklerde aktive parsiyel tromboplastin zamanı(aPTT) ve INR nin birlikte yüksek saptanması nedeni ile tarafımıza başvuran, FVII ve FXI in birlikte düşük bulunduğu bir olgumuzu sunuyoruz.

**Olgu:** 51 yaşında erkek hastaya biküspit aort ve aort darlığı nedeni ile kalp damar cerrahisi tarafından TAVİ (Transkateter Aort kapağı implantasyonu) operasyonu planlanıyor. Preoperatif tetkiklerde aPTT ve INR değerlerinin yüksek saptanması nedeni ile hematolojiye sevk ediliyor. Özgeçmişinde bilinen hastalığı ve kullandığı ilacı yok. Hastanın minimal kanama öyküsü mevcut (tampon ile duran kısa süreli spontan burun kanamaları). Ancak kesi, sünnnet, dişçekimi gibi cerrahi işlemlerde uzamış kanama tariflemiyor. Ailede kanama öyküsü yok, anne ve baba amca çocukları olup akraba evliliği mevcut. Ancak ailede tanısı bilinmeyen protrombin zamanı(PT) uzunluğu olan bireyler mevcut. Rutin koagülasyon panelinde PT 18 sn INR 1,6, aPTT 91 sn, fibrinojen 3,29 g/L olarak görüldü. K vitamini yanıtı olmadı. Karışım testi ile düzelme saptanıp faktör eksikliği düşünöldü. Ortak koagülasyon yolağında yer alan faktör II(FII), faktör V (FV) ve faktör X (FX) düzeyleri normal aralıkta bulundu. İzole aPTT yüksekliğine neden olan faktör XII (FXII), FXI, faktör IX (FIX) ve faktör VIII (FVIII) düzeylerine ve izole INR yüksekliğine neden olan FVII düzeylerine bakıldı. Patolojik olarak sadece FVII düzeyi %2,4 ve FXI düzeyi % 0,99 olarak düşük geldi. Hastaya FXI + FVII eksikliği tanısı konuldu. Preoperatif 15 ml/kg dozundan 6 ünite taze donmuş plazma (TDP) verilerek hastaya kanama veya başka komplikasyon olmaksızın TAVİ operasyonu başarılı şekilde yapıldı. Hastanın aort kapağı biyoprotez kapak ile değiştirildi. İşlem sonrası hastaya kardiyoloji tarafından antiagregan ve antikoagölan ilaç endikasyonu konulmadı, takip önerildi.

**Tartışma:** Nadir faktör eksikliği olarak bilinen FVII ve FXI eksiklikleri asemptomatik olabildiği gibi ciddi kanamalarla seyredabilen kanama bozukluklarıdır. Her iki kanama bozukluğunda da faktör düzeyi ve kanama riski korele değildir. Hastalar asemptomatik olsalar dahi travma veya cerrahi sonrasında kanama görülebilir. aPTT ve INR nin birlikte yüksek olduğu durumlarda akla ilk olarak ortak koagülasyon yolağında bulunan fibrinojen, FII, FV ve FX eksikliği gelmektedir. FV + FVIII birlikteliği de diğer birliktekilere göre nispeten sık görülebilmektedir. Bu faktörlerin normal olması durumunda FVII+ FXI eksikliği de akılda bulunmalıdır. Böyle hastalarda kanama durumunda veya operasyon öncesinde rekombinan faktör VIIa (rFVIIa), TDP ve rekombinan faktör XI preparatları kullanılabilir. Ancak optimal tedavi için ileri araştırmalara ihtiyaç vardır



## MULTİPL MYELOM TANILI HASTADA BORTEZOMİB İLİŞKİLİ PNÖMONİT

Taha Ulutan KARS<sup>1</sup>

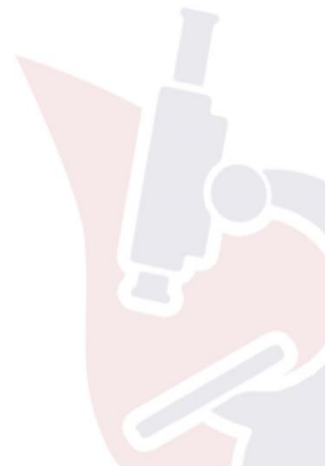1. Necmettin Erbakan Üniversitesi Meram Tıp Fakültesi, Hematoloji BD

**Giriş:** Multipl myelom (MM) tedavisinde yaygın olarak kullanılan bir ajan olan bortezomib, bir proteozom inhibitörüdür ve apoptozu indükleyerek rol oynar. Bortezomibin çoğunlukla hematolojik, nörolojik ve gastrointersinal birçok yan etkisi bulunmakla beraber, literatürde bortezomib ilişkili pnömonit nadiren raporlanmıştır.

**Vaka:** 51 yaşındaki yeni MM tanılı erkek hastaya ilk sıra tedavi olarak bortezomib, siklofosamid ve deksametazon protokolü uygulandı. İlk kür uygulanırken, protokolün 4. günündeki bortezomib monoterapi uygulamasının ardından hastada dispne, takipne ve hipoksi meydana geldi. Radyolojik incelemelerin neticesinde enfeksiyon ve MM'un pulmoner tutulumu dışlanarak bortezomib ilişkili pnömonit tanısı kondu. Oksijen desteği ve steroid tedavisi ile hızlıca klinik kontrol sağlandı ve radyolojik bulgular bu tedaviler ile düzeldi. Bortezomibin bu yan etkisi nedeniyle bortezomib içeren tedavi protokolünde değişiklik yapıldı. Hasta halen bortezomib içermeyen bir protokol almakta ve herhangi bir pulmoner yan etki meydana gelmedi.

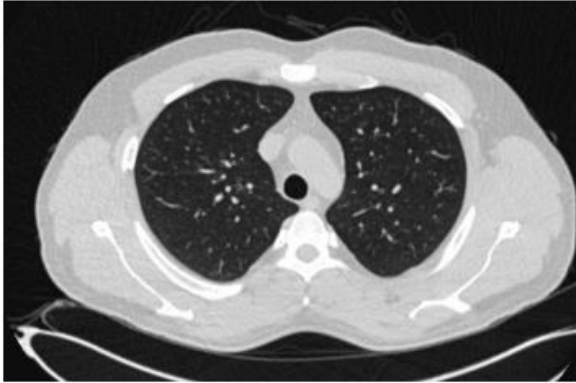**Tartışma:** Tedavi süresinceki kanser hastalarında pulmoner bir problem meydana geldiğinde enfeksiyon ve metastaz varlığı hızlıca değerlendirilmeli ve ilaç ilişkili pnömonit mutlaka akılda olmalıdır. Steroide dramatik olarak yanıt veren bu tanı, düşünülmediğinde ciddi sonuçlar doğurabilme potansiyeline sahiptir. Vakamızda, bortezomibin nadir görülen bir yan etkisi olan bortezomib ilişkili pnömonit sunmaktayız. Literatürde raporlanan vakalardan farklı olarak, bu vakada bortezomib ilişkili pnömonitin tedavinin hemen başına görülmesi bu vakanın en önemli özelliğini arz etmektedir.

**Anahtar kelimeler:** bortezomib, pnömonit, multipl myeloma

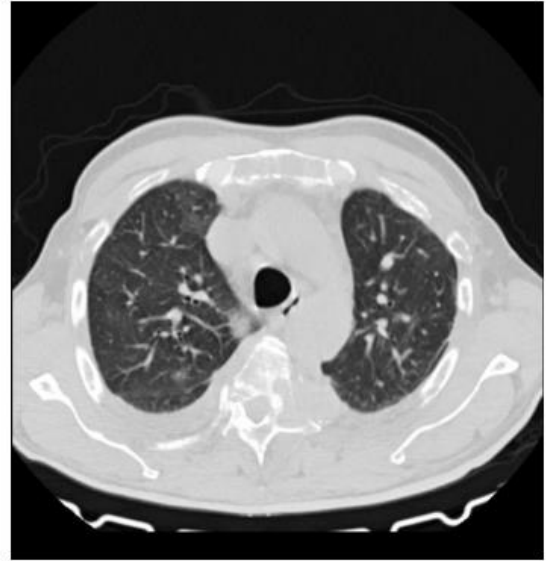

**Referanslar:**

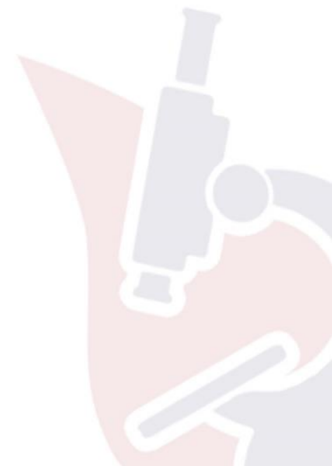1. Smith L, McCourt O, Henrich M, et al. Multiple myeloma and physical activity: A scoping review. BMJ Open 5: e009576, 2015.
2. . Li J, Chen S, Hu Y, Cai J. Bortezomib-induced severe pulmonary complications in multiple myeloma: A case report and literature review. Oncology Letters, 11(3), 2255-2260, 2016.
3. . Kharel P, Uprety D, Chandra A. B, et al. Bortezomib-induced pulmonary toxicity: a case report and review of literature. Case Reports in Medicine, 2018.
4. . Yamaguchi, T, Sasaki, M, Itoh, K. Bortezomib-induced pneumonitis during bortezomib retreatment in multiple myeloma. Japanese Journal of Clinical Oncology, 42(7), 637-639, 2012
5. . 5. Skeoch S, Weatherley N, Swift AJ, et al. Drug-induced interstitial lung disease: a systematic review. J Clin Med 7: 356, 2018



Şekil 2 – Tedaviden 30 gün sonra çekilen HRCT görüntüsü



Şekil 1 – Bortezomib 4. gün uygulamasından 1 gün sonra çekilen toraks BT görüntüsü





## Hemato-Onkoloji Hastalarında Çenelerin İlaç ile İlişkili Osteonekrozunun (MRONJ) Konik Işınlı Bilgisayarlı Tomografi ile Değerlendirilmesi: Vaka Serisi

Umut PAMUKÇU

Gazi Üniversitesi Diş Hekimliği Fakültesi, Ağız, Diş ve Çene Radyolojisi A.D

**Özet:** Genel olarak antirezoptif ve antianjiyojenik ilaç kullanan hastalarda, çene kemiklerinde dental bir operasyona sekonder gelişebilen osteonekroz (Medication-Related Osteonecrosis of the Jaw, MRONJ) klinik ve radyolojik bulguları olan, nadir ancak ciddi bir tablodur. Bu vaka serisinin amacı, MRONJ teşhisi almış hastaların demografik özellikler ve medikal anamnez bilgileri ile birlikte Konik Işınlı Bilgisayarlı Tomografi (KIBT) bulgularının sunulmasıdır. Yaş ortalaması 62,7 olan 23 MRONJ hastasının %52,2'si kadın %47,8'i erkekti. Hastaların sadece %8,7'si ilaçları oral formda kullanmış osteoporöz hastası iken geri kalanı kanser tedavisi gören ve IV formda bifosfonat kullanmış hastalardı. Hastaların %4,3'ü denasumab kullanırken %95,7'si bifosfonat kullanmaktaydı. Multiple Myelom (MM), prostat ve meme kanseri en sık primer hastalıklardı (%21,7). Vakaların %65,2'sinde sadece mandibulada, %21,7'sinde sadece maksillada ve %8,7'sinde her iki çenede de MRONJ mevcuttu. Mandibulada sadece posteriorda gözlenen MRONJ, maksilladaki 7 vakanın 2'sinde anteriorda gözlemlendi. KIBT görüntülerinin tümünde tespit edilen destrüksiyon, sekestrum ve osteolizis MRONJ için patognomik radyolojik bulgularıdır. Mandibuladaki vakaların %55,6'ında mandibular kanal, maksilladaki vakaların ise %57,1'inde maksiller sinüs tutulumu vardı. Patolojik fraktür sadece mandibulada ve hastaların %26,1'inde tespit edildi. Sonuç olarak, MRONJ, genelde kanser hastalarında, diş çekimi gibi travmatik cerrahi bir operasyona sekonder ve mandibular lokasyonlu, radyolojik olarak ise destrüksiyon, sekestrum ve osteolizis ile gözlenmektedir

**Anahtar kelimeler:** MRONJ, çene kemiği, radyoloji

**Giriş:** Bisfosfonatlar, hidroksiapatit için yüksek afinite ile karakterize ve osteoklastları baskılayarak kemiğin yeniden şekillenme (turn-over) kapasitesini sınırlayan pirofosfat analoglarıdır.<sup>1</sup> Bisfosfonatlar genel olarak kemik metastazlarıyla ilişkili malignite hiperkalsemisi, omurilik sıkışması ve patolojik kırıklara neden olan solid tümörler (meme, prostat ve akciğer kanseri) ve Multipl Miyelom (MM)'da kemikteki yıkımını en aza indirmek için kullanılan antirezoptif ilaçlardır.<sup>2</sup> Bisfosfonatlar ayrıca osteoporoz ve osteopeni hastalarında frajilite kırıklarını önlemek için ve Paget hastalığı ve osteogenezis imperfekta gibi diğer metabolik kemik hastalıklarında da etkin şekilde kullanılırlar.<sup>3-5</sup>

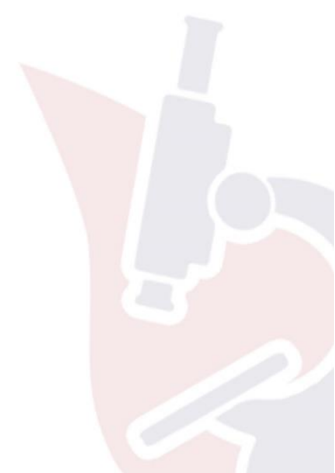Bifosfonatların İntravenöz (IV) formda kullanımlarında daha sık gözlenen önemli ve yaygın yan etkilerden biri çene kemiklerinde ortaya çıkan osteonekroz (çenenin bifosfonatla ilişkili osteonekrozu [Bisphosphonate-Related Osteonecrosis of the Jaw, BRONJ]) literatürde ilk defa 2003 yılında bildirilmiştir.<sup>6</sup> Son zamanlarda, diğer antirezortif ilaçlar; RANKL inhibitörü olarak kullanılan monoklonal antikorlar (denosumab [DMB]), antianjiyogenik (bevacizumab, sorafenib, pazopanib ve axitinib gibi) ve mTOR'u hedefleyen ilaçlar (everolimus gibi) ve TNF-alfa inhibitörü adalimumabın da çene kemiklerindeki osteonekroza neden olduğu bildirilmiştir.<sup>2,7</sup> Bu nedenle American Association of Oral and Maxillofacial Surgeons (AAOMS) 2014 yılında "BRONJ" terimini "çenenin ilaçla ilişkili osteonekrozu (Medication-Related Osteonecrosis of the Jaw, MRONJ)" olarak güncellemiştir.<sup>2</sup> MRONJ, primer olarak maksillofasiyal bölgedeki çene kemiklerini ve sekonder olarak ilişkili kemikleri etkileyebilen, nadir görülen ancak ciddi komplikasyonlara sebep olabilen klinik ve radyolojik bir tablodur. MRONJ vaka tanımı aşağıdaki unsurları içerir:<sup>2</sup>

- Tek başına veya immün modülatörler veya antianjiyogenik ilaçlarla kombine antirezortif tedavi görmüş olmak veya halen görüyor olmak.
- Maksillofasiyal bölgede sekiz haftadan uzun süredir devam eden açığa çıkmış kemik veya intraoral veya ekstraoral fistül yoluyla problemlenabilen kemik.
- Çeneleri etkileyebilecek radyasyon tedavisi veya metastaz öyküsü olmaması.

Patofizyolojisi tam olarak anlaşılmasına rağmen, diş çekimi, kronik travmaya neden olan dental protez vuruğu, dental implant uygulaması ve periimplantitis, periodontal ve periapiakal hastalıklar gibi genelde herhangi bir komplikasyona neden olmayan enfeksiyon odaklarının, antirezortif ilaç kullananlarda MRONJ gelişimi için önemli risk faktörleri olduğu bilinmektedir.<sup>8</sup>

Bu vaka serisinin amacı, medikal anamnez, klinik ve radyolojik bulguları doğrultusunda MRONJ teşhisi almış hastaların demografik özellikler ve medikal anamnez bilgilerine ilaveten Konik Işınlı Bilgisayarlı Tomografi (KİBT) görüntülerinden elde edilen radyolojik bulguların değerlendirilerek sunulmasıdır.

Vaka serisi MRONJ teşhisi konulmuş, 23 hastanın demografik özellikleri, medikal anamnez ve radyolojik bulguları Tablo 1'de verildi.



**Tablo 1.** Hastaların demografik özellikleri, anamnez ve radyolojik bulgularının dağılımı

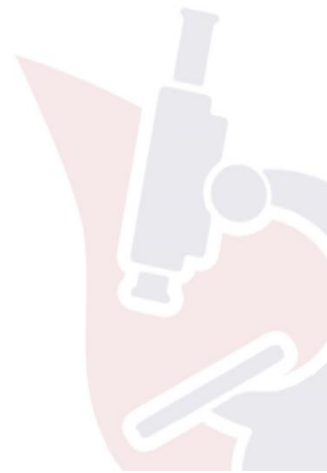No	Cinsiyet	Yaş	Primer hastalık	Dental etken	Lokalizasyon	Radyolojik bulgu
1	Erkek	83	Prostat kanseri	Diş çekimi	Maksilla posterior	Destrüksiyon, sekestrum, osteolizis, osteoskleroz, maksiller sinüs tutulumu
2	Kadın	55	MM	Diş çekimi	Mandibula posterior	Destrüksiyon, sekestrum, osteolizis, osteoskleroz, mandibular kanal tutulumu
3	Erkek	50	Tiroid kanseri	Dental implant uygulaması	Mandibula posterior	Destrüksiyon, sekestrum, osteolizis, osteoskleroz, mandibular kanal tutulumu, patolojik kırık
4	Kadın	66	MM	Dental protez vuruğu	Mandibula posterior	Destrüksiyon, sekestrum, osteolizis, osteoskleroz
5	Kadın	89	Meme kanseri	Diş çekimi	Mandibula posterior	Destrüksiyon, sekestrum, osteolizis, osteoskleroz, mandibular kanal tutulumu
6	Erkek	84	Prostat kanseri	Diş çekimi	Mandibula posterior	Destrüksiyon, sekestrum, osteolizis, osteoskleroz, mandibular kanal tutulumu, patolojik fraktür
7	Kadın	42	Meme kanseri	Diş çekimi	Mandibula posterior	Destrüksiyon, sekestrum, osteolizis, osteoskleroz, mandibular kanal tutulumu
8	Kadın	85	Osteoporöz (Oral Bifosfonat)	Periimplantitis	Mandibula posterior	Destrüksiyon, sekestrum, osteolizis, osteoskleroz, mandibular kanal tutulumu
9	Kadın	66	Akciğer kanseri	Diş çekimi	Mandibula posterior	Destrüksiyon, sekestrum, osteolizis, osteoskleroz
10	Kadın	52	Akciğer kanseri	Dental protez vuruğu	Maksilla posterior	Destrüksiyon, sekestrum, osteolizis, maksiller sinüs tutulumu
11	Erkek	63	Prostat kanseri	Diş çekimi	Maksilla anterior	Destrüksiyon, osteolizis, sekestrum
12	Erkek	56	Karaciğer kanseri	Dental protez vuruğu	Mandibula posterior	Destrüksiyon, sekestrum, osteolizis, osteoskleroz, patolojik fraktür
13	Kadın	59	Meme kanseri	Diş çekimi	Mandibula posterior	Destrüksiyon, sekestrum, osteolizis, osteoskleroz
14	Erkek	58	MM	Diş çekimi	Mandibula posterior	Destrüksiyon, sekestrum, osteolizis, osteoskleroz, mandibular kanal tutulumu
15	Kadın	62	Akciğer kanseri	Dental protez vuruğu	Maksilla anterior	Destrüksiyon, sekestrum, osteolizis
16	Kadın	54	Meme kanseri	Diş çekimi	Mandibula posterior, maksilla posterior	Destrüksiyon, sekestrum, osteolizis, osteoskleroz, maksiller sinüs tutulumu
17	Erkek	54	Nazofarenks kanseri	Diş çekimi	Maksilla posterior	Destrüksiyon, sekestrum, osteolizis, maksiller sinüs tutulumu
18	Erkek	61	MM	Diş çekimi	Mandibula posterior	Destrüksiyon, sekestrum, osteolizis, osteoskleroz
19	Erkek	62	Prostat kanseri	Diş çekimi	Mandibula posterior	Destrüksiyon, sekestrum, osteolizis, osteoskleroz, mandibular kanal tutulumu, patolojik fraktür
20	Kadın	50	Meme kanseri	Diş çekimi	Mandibula posterior, maksilla posterior	Destrüksiyon, sekestrum, osteolizis, osteoskleroz
21	Erkek	59	MM	Diş çekimi	Mandibula posterior	Destrüksiyon, sekestrum, osteolizis, osteoskleroz, mandibular kanal tutulumu, patolojik fraktür
22	Erkek	65	Prostat kanseri	Diş çekimi	Mandibula posterior	Destrüksiyon, sekestrum, osteolizis, osteoskleroz, mandibular kanal tutulumu, patolojik fraktür
23	Kadın	68	Osteoporöz (Oral Denasumab)	Diş çekimi	Mandibula posterior	Destrüksiyon, sekestrum, osteolizis, osteoskleroz

Hastalardan elde edilen bulguların deskriptif analizi Tablo 2’de verildi

**Tablo 2. Bulguların deskriptif analizi**

Yaş (ortalama)	62,74	N (%)
Cinsiyet	Kadın	12 (52,2)
	Erkek	11 (47,8)
İlaç kullanım formu	Oral	2 (8,7)
	IV	21 (91,3)
Primer hastalık	Osteoporöz	2 (8,7)
	MM	5 (21,7)
	Prostat kanseri	5 (21,7)
	Meme kanseri	5 (21,7)
	Akciğer kanseri	3 (13,0)
	Tiroid kanseri	1 (4,3)
	Karaciğer kanseri	1 (4,3)
	Nazofarenks kanseri	1 (4,3)
Predispozan dental etken	Diş çekimi	17 (73,9)
	Dental protez vuruğu	4 (17,4)
	Dental implant	2 (8,7)
Lokalizasyon	Mandibula anterior	0 (0,0)
	Mandibular posterior	18 (78,3)
	Maksilla anterior	2 (8,7)
	Maksilla posterior	5 (21,7)
Vital yapı tutulumu	Mandibular kanal	10 (55,6)
	Maksiller sinüs	4 (57,1)
Radyolojik bulgu	Destruksiyon	23 (100,0)
	Sekestrum	23 (100,0)
	Osteolizis	23 (100,0)
	Osteoskleroz	19 (82,6)
	Patolojik fraktür	6 (26,1)

Mandibula ve maksillada gözlenen 2 adet MRONJ vakasının KIBT görüntüleri Resim 1 ve Resim 2’de verildi. Çene kemiklerinde gözlenen osteonekroz bölgeleri oklar ile gösterildi (Şekil 1a’daki patolojik fraktür hattına, Şekil 2a, 2b ve 2c ‘deki maksiller sinüs tutulumuna dikkat ediniz)




**Tartışma:** Literatürde, yaş ve cinsiyetin MRONJ için risk faktörleri olup/olmadığı ile ilişkili veriler değişkenlik göstermektedir. Çoğu çalışmada dengeli bir dağılımdan söz edilirken, kadınların daha fazla etkilendiğini rapor eden çalışmalar da mevcuttur.<sup>9,10</sup> Kadınlarda MRONJ'un daha fazla izlendiğini belirten çalışmalar, durumu etken ilaçların kadınlarda daha fazla endikasyonu (örn., osteoporoz, meme kanseri) olması ile ilişkilendirmiştir. 11 Yaş ile ilişkisinin araştırıldığı bir çalışmada, bifosfonatlar ile tedavi edilen 24 yaşın altındakilerin, uzun tedavi sürelerinden sonra bile MRONJ için herhangi bir risk göstermediği belirtilmiştir.<sup>12</sup> Bu vaka serisinde, literatürdeki çoğu çalışmayla uyumlu şekilde, cinsiyet dağılımı dengeli ve yaş ortalaması yüksekti. Kemiği güçlendirmek veya kaybını önlemek için kullanılan bifosfonatlar ve DMB gibi antirezorptif ilaçlar, osteoklast oluşumu, farklılaşması veya işlevi üzerindeki etkilerinden dolayı MRONJ için yüksek risk oluşturur. Her ne kadar MRONJ'a sebep olan ilaçlar arasında ön plana çıkan ilaç IV formda kullanılan bifosfonatlar olsa da MRONJ'un DMB kullanıcıları arasındaki prevalansı, kemik rezorpsiyonunu inhibe etmesi nedeniyle, en az bifosfonat kullanıcıları kadar yüksektir.<sup>13,14</sup> Oral bifosfonat kullanan osteoporoz hastalarında MRONJ riski %0,001-%0,4 aralığında,<sup>15</sup> IV formda kullanan kanser hastalarında ise bu risk 10 kat daha yüksektir (%0,4-%6,9).<sup>15,16</sup> MRONJ en sık meme kanseri, prostat kanseri ve MM'lu hastalarda gözlenmektedir.<sup>17</sup> Bunun nedenin, bu hasta grubunda IV bifosfonat kullanımının çok yaygın olması gösterilmektedir. Burada incelenen 23 vaka arasında literatür ile uyumlu olarak MM, prostat kanseri ve meme kanseri MRONJ'un gözleendiği en sık primer hastalıklardı (%21,7). Önceki çalışmalara benzer şekilde vakaların çoğu IV formda bifosfonat kullanan kanser hastaları iken (%91,3), osteoporoz nedeniyle oral bifosfonat (%4,3) ve DMB (%4,3) kullanan hastaların oranı eşit ve görece çok düşüktü. Dentoalveolar girişimsel tedaviler ve özellikle diş çekimi gibi cerrahi operasyonlar, MRONJ'a sebep olan en yaygın predispozan dental etkenlerdir. Çoğu çalışma, MRONJ gelişen hastalarda diş çekiminin %62-%82 arasında değişen oranlarda etken olduğunu bildirmektedir.<sup>9,18,19</sup> Dental implant, endodontik ve periodontal tedavilerde MRONJ gelişme riski ise tam olarak bilinmemektedir.<sup>20</sup> Ancak, spesifik olarak DMB kullanan hastalara dental implant uygulandığında MRONJ gelişme riskinin %0,5 olduğu rapor edilmiştir.<sup>21</sup>





**Resim 1.** a) KIBT Reformat panoramik görüntüsü b) KIBT koronal kesit görüntüsü c) KIBT sagittal kesit görüntüsü d) KIBT aksiyal kesit görüntüsü (Mandibula)



**Resim 2.** a) KIBT Reformat panoramik görüntüsü b) KIBT koronal kesit görüntüsü c) KIBT sagittal kesit görüntüsü d) KIBT aksiyal kesit görüntüsü (Maksilla)

Girişimsel operasyonlar dışında, bifosfonat kullanan kanser hastalarında dental protez kullanımının da MRONJ riskini arttırdığı bildirilmiştir. <sup>11</sup> IV formda bifosfonat kullanan 1621 kanser hastasının incelendiği bir çalışmada, protez kullanıcıları arasında MRONJ riskinin iki kat arttığı bildirilmiştir. <sup>22</sup> Bu çalışmada, literatürle uyumlu şekilde, öne çıkan predispozan dental etken, diş çekimiydi (%73,9).

Genel olarak “protez vuruğu” olarak adlandırılan ve dental protezlerin alveolar kretlerde neden olduğu kronik travma ve ilişkili enfeksiyonun MRONJ’a neden olduğu vaka sayısı da azımsanmayacak seviyede idi (%17,4). Dental implant uygulaması ve implant komplikasyonu ile ilişkili vaka sayısı ise en düşük orana sahipti (%8,7). MRONJ'un mandibulada (%75) ortaya çıkma olasılığının maksilladan (%25) daha yüksek olduğu, her iki çenede de aynı anda (%4,5) ortaya çıkmasının ise çok nadir olduğu bildirilmiştir. <sup>9,18</sup> Bu vaka serisinde literatürle uyumlu bir şekilde vakaların %65,2'sinde sadece mandibulada, %21,7'sinde sadece maksillada ve %8,7'inde her iki çenede aynı anda MRONJ gözlemlendi. MRONJ baskın bir şekilde posterior bölgede gözlenirken (%92,0), anterior bölgede sadece maksillada (%8,0) gözlemlendi. Bunun nedeni, çenelerin farklı spongios kemik mimarisine ve kanlanmaya sahip olması gösterilmektedir. Literatürde, MRONJ'un radyolojik bulgularının spesifik olmaması ve başka inflamatuvar veya tümöral lezyonlar ile benzerlik göstermesi nedeniyle karakteristik radyolojik özelliklerinin araştırıldığı ve tanımlandığı çok fazla çalışma yoktur.

AAOMS tarafından önerilen MRONJ evreleme sistemi, hastaların klinik belirtilerin baz alındığı ancak radyolojik değerlendirmeyi içermeyen bir sistemdir. <sup>2</sup> Erken evredeki radyolojik bulgu olarak; merkezinde kötü sınırlı osteolitik alanların olduğu, çevresel kemikte ise skleroz ve destrüksiyonların izlendiği radyolüsent/radyopak (mikst) lezyon izlenir.

İleri evrelerde kronik osteomyelitin klasik görünümü ile uyumlu olarak; lezyonun merkezinde radyopak sekestrum oluşumu, sekestrumun çevresinde kötü sınırlı radyolüsent alan, çevresel kemikte yaygın ve yoğun skleroz, kortikal kemikte destrüksiyon ve patolojik fraktür izlenir. Diffüz osteoskleroz, kortikal kemik destrüksiyonu, osteolizis, periost reaksiyonu ve kemik fistülleri lezyonun yaygınlığını ve ulaştığı bölgeleri gösteren bulgulardır.<sup>23</sup>

#### **KIBT ile gözlenebilen radyografik bulgular;**<sup>24</sup>

- Kronik periodontal hastalığa bağlanamayan alveolar kemik kaybı (osteolizis) ve çevresindeki kemik yoğunluğunun artması (osteoskleroz).
- Alveolar kretteki kortikal kemikte yıkım (destrüksiyon).
- Alveolar krette ve komşu kemiklere uzanabilen açıkta kalan nekrotik kemik (sekestrum).
- Patolojik fraktür.
- Mandibulada mental foramen ve mandibular kanal, maksillada maksiller sinüs ve nazal fossa (Oral-antral/oral-nazal ilişki) gibi vital yapıların tutulumu.

Bu vaka serisinde incelenen hastalara ait KIBT görüntülerin tümünde tespit edilen destrüksiyon, sekestrum ve osteolizis MRONJ için patogonomik radyolojik bulguları. Mandibuladaki tüm MRONJ vakalarında osteoskleroz gözlenirken, maksillada sadece 1 (%14,3) hastada gözlemlendi. Aradaki bu farkın mandibula ve maksillanın farklı kemik mimarisine sahip olması, maksillada trabekülasyonun daha seyrek ve kemik iliği boşluklarının daha geniş olmasından kaynaklandığı söylenebilir. Hastaların yarısından çoğunda mandibular kanal (%55,6) ve maksiller sinüs (%57,1) gibi vital yapı tutulumu vardı. Patolojik fraktür sadece mandibulada ve hastaların %26,1'inde tespit edildi.

**Sonuç:** Sonuç olarak, bu çalışmadan elde edilen bulgular, MRONJ tablosunun genelde kanser hastalarında, diş çekimi gibi travmatik bir dental operasyona sekonder ve mandibulada gözlemlendiğini ortaya koyarken, radyolojik olarak ise destrüksiyon, sekestrum ve osteolizisin tabloya her zaman eşlik eden bulgular olduğunu ortaya koymaktadır.

#### Referanslar:

1. Pozzi S, Vallet S, Mukherjee S, Cirstea D, Vaghela N, Santo L, et al. High-dose zoledronic acid impacts bone remodeling with effects on osteoblastic lineage and bone mechanical properties. *Clin Cancer Res* 2009;15:5829-39.
2. Ruggiero SL, Dodson TB, Fantasia J, Goodday R, Aghaloo T, Mehrotra B, et al. American Association of Oral and Maxillofacial Surgeons Position Paper on Medication-Related Osteonecrosis of the Jaw-2014 Update. *Journal of Oral and Maxillofacial Surgery* 2014;72:1938-56.
3. Gossiel F, Paggiosi MA, Naylor KE, McCloskey EV, Walsh J, Peel N, et al. The effect of bisphosphonates on bone turnover and bone balance in postmenopausal women with osteoporosis: The T-score bone marker approach in the TRIO study. *Bone* 2020;131:115158.
4. Delmas PD, and Meunier PJ. The management of Paget's disease of bone. *N Engl J Med* 1997;336:558-66.
5. Letocha AD, Cintas HL, Troendle JF, Reynolds JC, Cann CE, Chernoff EJ, et al. Controlled trial of pamidronate in children with types III and IV osteogenesis imperfecta confirms vertebral gains but not short-term functional improvement. *J Bone Miner Res* 2005;20:977-86.
6. Marx R, Ruggiero S, Merotra B, Rosenberg T, and Engroff S. Osteonecrosi (ONJ). *Int J Oral Maxillofac Surg* 2003;61:1115-8.
7. Cassoni A, Romeo U, Terenzi V, Della Monaca M, Rajabtork Zadeh O, Raponi I, et al. Adalimumab: Another Medication Related to Osteonecrosis of the Jaws? *Case Rep Dent* 2016;2016:2856926.
8. Barasch A, Cunha-Cruz J, Curro FA, Hujoel P, Sung AH, Vena D, et al. Risk factors for osteonecrosis of the jaws: a case-control study from the CONDOR dental PBRN. *J Dent Res* 2011;90:439-44
9. Saad F, Brown JE, Van Poznak C, Ibrahim T, Stemmer SM, Stopeck AT, et al. Incidence, risk factors, and outcomes of osteonecrosis of the jaw: integrated analysis from three blinded active-controlled phase III trials in cancer patients with bone metastases. *Ann Oncol* 2012;23:1341-7.
10. Yamazaki T, Yamori M, Ishizaki T, Asai K, Goto K, Takahashi K, et al. Increased incidence of osteonecrosis of the jaw after tooth extraction in patients treated with bisphosphonates: a cohort study. *Int J Oral Maxillofac Surg* 2012;41:1397-403.
11. Kyrgidis A, Vahtsevanos K, Koloutsos G, Andreadis C, Boukovinas I, Teleioudis Z, et al. Bisphosphonate-related osteonecrosis of the jaws: a case-control study of risk factors in breast cancer patients. *J Clin Oncol* 2008;26:4634-8.
12. Duarte NT, Rech BO, Martins IG, Franco JB, and Ortega KL. Can children be affected by bisphosphonate-related osteonecrosis of the jaw? A systematic review. *Int J Oral Maxillofac Surg* 2020;49:183-91.

13. Lacey DL, Boyle WJ, Simonet WS, Kostenuik PJ, Dougall WC, Sullivan JK, et al. Bench to bedside: elucidation of the OPG-RANK-RANKL pathway and the development of denosumab. *Nat Rev Drug Discov* 2012;11:401-19.
14. Limones A, Saez-Alcaide LM, Diaz-Parreno SA, Helm A, Bornstein MM, and MolineroMourelle P. Medication-related osteonecrosis of the jaws (MRONJ) in cancer patients treated with denosumab VS. zoledronic acid: A systematic review and meta-analysis. *Med Oral Patol Oral Cir Bucal* 2020;25:e326-e36.
15. Kawahara M, Kuroshima S, and Sawase T. Clinical considerations for medication-related osteonecrosis of the jaw: a comprehensive literature review. *Int J Implant Dent* 2021;7:47.
16. Raje N, Terpos E, Willenbacher W, Shimizu K, Garcia-Sanz R, Durie B, et al. Denosumab versus zoledronic acid in bone disease treatment of newly diagnosed multiple myeloma: an international, double-blind, double-dummy, randomised, controlled, phase 3 study. *Lancet Oncol* 2018;19:370-81.
17. Abu-Id MH, Warnke PH, Gottschalk J, Springer I, Wiltfang J, Acil Y, et al. "Bis-phossy jaws" - high and low risk factors for bisphosphonate-induced osteonecrosis of the jaw. *J Craniomaxillofac Surg* 2008;36:95-103.
18. Hallmer F, Andersson G, Gotrick B, Warfvinge G, Anderud J, and Bjornland T. Prevalence, initiating factor, and treatment outcome of medication-related osteonecrosis of the jaw-a 4-year prospective study. *Oral Surg Oral Med Oral Pathol Oral Radiol* 2018;126:477-85.
19. Aljohani S, Fliefel R, Ihbe J, Kuhnisch J, Ehrenfeld M, and Otto S. What is the effect of anti-resorptive drugs (ARDs) on the development of medication-related osteonecrosis of the jaw (MRONJ) in osteoporosis patients: A systematic review. *J Craniomaxillofac Surg* 2017;45:1493-502.
20. McGowan K, McGowan T, and Ivanovski S. Risk factors for medication-related osteonecrosis of the jaws: A systematic review. *Oral Dis* 2018;24:527-36.
21. Watts NB, Grbic JT, Binkley N, Papapoulos S, Butler PW, Yin X, et al. Invasive Oral Procedures and Events in Postmenopausal Women With Osteoporosis Treated With Denosumab for Up to 10 Years. *J Clin Endocrinol Metab* 2019;104:2443-52.
22. Vahtsevanos K, Kyrgidis A, Verrou E, Katodritou E, Triaridis S, Andreadis CG, et al. Longitudinal cohort study of risk factors in cancer patients of bisphosphonate-related osteonecrosis of the jaw. *J Clin Oncol* 2009;27:5356-62.
23. Ruggiero SL, Dodson TB, Aghaloo T, Carlson ER, Ward BB, and Kademani D. American Association of Oral and Maxillofacial Surgeons' Position Paper on Medication-Related Osteonecrosis of the Jaws-2022 Update. *J Oral Maxillofac Surg* 2022;80:920-43.
24. Berg BI, Mueller AA, Augello M, Berg S, and Jaquiery C. Imaging in Patients with Bisphosphonate-Associated Osteonecrosis of the Jaws (MRONJ). *Dent J (Basel)* 2016;4



## RELAPS REFRAKTER KLL TEDAVİSİNDE VENETOKLAKS

Aslı Odabaşı Giden<sup>1</sup>, Düzgün Özatlı<sup>1</sup>, Mehmet Ali Erkurt<sup>2</sup>, Tuba Hacıbekiroğlu<sup>3</sup>, Abdullah Karakuş<sup>4</sup>, Ersin Bozan<sup>5</sup>, Gülsüm Akgün Çağlıyan<sup>6</sup>, Gülden Sincan<sup>7</sup>, Sinan Demircioğlu<sup>8</sup>, İlhami Berber<sup>2</sup>, Cenk Sunu<sup>3</sup>, Özlem Beyler<sup>9</sup>, Anıl Tombak<sup>10</sup>, Yusuf Bilen<sup>11</sup>, Seda Yılmaz<sup>12</sup>, Aslı Kum<sup>13</sup>, Vehbi Demircan<sup>14</sup>, İrfan Kuku<sup>2</sup>, Mehmet Sinan Dal<sup>5</sup>, Semih Başçı<sup>5</sup>, Serdal Korkmaz<sup>13</sup>, Turgay Ulaş<sup>15</sup>, Fevzi Altuntaş<sup>5,16</sup>

1. Ondokuz Mayıs Üniversitesi, Hematoloji Bilim Dalı, Samsun, Türkiye.
2. İnönü Üniversitesi, Hematoloji Bilim Dalı, Malatya, Türkiye.
3. Sakarya Üniversitesi, Hematoloji Bilim Dalı, Sakarya, Türkiye.
4. Dicle Üniversitesi, Hematoloji Bilim Dalı, Diyarbakır, Türkiye.
5. Sağlık Bilimleri Üniversitesi, Ankara Onkoloji Eğitim ve Araştırma Hastanesi, Hematoloji ve Kök Hücre Nakil Ünitesi, Ankara, Türkiye.
6. Pamukkale Üniversitesi, Hematoloji Bilim Dalı, Denizli, Türkiye.
7. Atatürk Üniversitesi, Hematoloji Bilim Dalı, Erzurum, Türkiye.
8. Necmettin Erbakan Üniversitesi, Meram Tıp Fakültesi, Hematoloji Bilim Dalı, Konya, Türkiye.
9. Sağlık Bilimleri Üniversitesi, Gazi Yaşargil Eğitim ve Araştırma Hastanesi, Hematoloji Kliniği, Diyarbakır, Türkiye.
10. Mersin Üniversitesi, Hematoloji Bilim Dalı, Mersin, Türkiye.
11. İstinye Üniversitesi Tıp Fakültesi, VM Medicalpark Bursa Hastanesi, Bursa, Türkiye
12. Sağlık Bilimleri Üniversitesi, Konya Şehir Hastanesi, Hematoloji Kliniği, Konya, Türkiye.
13. Sağlık Bilimleri Üniversitesi, Kayseri Şehir Eğitim ve Araştırma Hastanesi, Hematoloji ve Kök Hücre Nakli Ünitesi, Kayseri, Türkiye.
14. Mardin Eğitim ve Araştırma Hastanesi, Hematoloji Kliniği, Mardin, Türkiye.
15. Yakın Doğu Üniversitesi Tıp Fakültesi, İç Hastalıkları Anabilim Dalı, Hematoloji Bilim Dalı, Lefkoşa, Kıbrıs
16. Ankara Yıldırım Beyazıt Üniversitesi Tıp Fakültesi, İç Hastalıkları Anabilim Dalı, Hematoloji Bilim Dalı, Ankara, Türkiye.

**Giriş:** Kronik lenfositik lösemi (KLL), kronik lenfoproliferatif bozukluklardan biridir ve monoklonal B lenfositlerin progresif birikimi ile karakterizedir. Hastalık 60-80 yaşları arasında pik yapar. KLL, Amerika Birleşik Devletleri'ndeki tüm lösemilerin yaklaşık %2530'unu oluşturur ve batı ülkelerinde yetişkinlerde en yaygın lösemidir. Son yıllarda lenfoid hastalıkların tedavisinde yeni ve oldukça etkili tedaviler gündeme gelmiştir. Yeni tedaviler, R/R kronik lenfositik lösemi hastaları için daha iyi sonuçlar sağlamıştır. Venetoklaks, BCL-2 proteininin bir antagonistidir; KLL hücrelerinin hayatta kalmasında merkezi role sahiptir ve KLL'nin patogeneğinde önemli bir rol oynar. Bu çalışmada relaps, refrakter KLL hastalarında venetoklaks tedavisinin yan etki profili, etkinlik ve sağkalıma etkisini ortaya koymak amaçlandı.



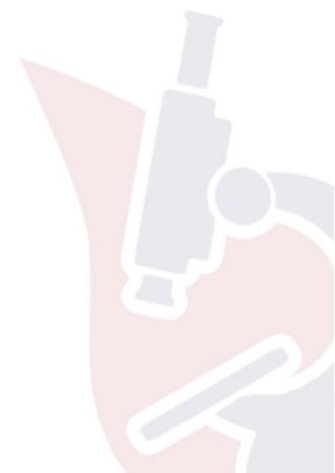**Materyal Metod:** Ocak 2020 - Kasım 2022 arasında birden çok merkezden venetoklaks tedavisi alan R/R KLL tanılı 51 hastanın verileri retrospektif olarak toplandı. Toplanan veriler, demografik hastalık özellikleri, venetoklax dozu, TLS riski ve yan etki bilgilerini içeriyordu. Veriler bilgisayar ortamına aktarılarak tanımlayıcı istatistiklerde ortalama, standart sapma, medyan, en düşük, en yüksek, frekans ve oran değerleri kullanılmıştır. İstatistiksel analizler SPSS 22.0 programına girilerek yapıldı.

**Sonuçlar:** Çalışmaya 51 hasta dahil edildi. Toplam hastaların 36'si (%70,6) erkek, 15'i (%29,4) kadındı. Medyan yaş 63 (36-83 yaş arası) idi. Ortalama takip süresi 52 (5-295) aydı. Çalışmadaki hastaların çoğunluğu daha önce birden fazla tedavi almıştı. Tedavi öncesi ortalama hemoglobün düzeyi 10,5 gr/dl (6-16) idi. Kreatin düzeyinin ortanca değeri 0,9 (0,5-9) ve ortanca Wbc düzeyi  $27,1 \cdot 10^6$  (2,2-611), lenfosit düzeyi  $21 \cdot 10^6$  (0,78-600). Venetoklaks tedavisinden önce 51 hastanın 11'inde yüksek tümör yükü vardı. RAI evreleme sistemine göre medyan evre 4 idi. 51 hastanın 24'ünde del 17p, 1'inde del 11p, 4'ünde triz. 12, 7 hastada del 13 ve 7 hastada p53 mutasyonu vardı. Tedaviye yanıt değerlendirildiğinde 24 hastada tam remisyön, 17 hastada kısmi remisyön sağlandı ve 3 hastada stabil, 4 hastada progresif hastalık görüldü. Derece 2 ve üzerinde en yaygın yan etkiler nötropeni (%54,9), anemi (%41,2), pnömoni (%39,2) di, trombositopeni (%41,2) idi. En yaygın yan etki nötropeni iken, en önemli yan etki 51 hastanın 9'unda görülen tümör lizis sendromuydu. Medyan 52 ayda takip sırasında %49 ölüm meydana geldi. Venetoklaks başlangıcı sonrası OS 17 ay olarak belirlendi. Venetoklaks öncesi alınan tedavi sayısının evre durumunun ,bulky kitle mevcudiyetinin OS üzerine etkisi yoktu (p: 0.52), (p: 0.24), ( p: 0.02).

**Tartışma:** Venetoklaks iyi tolere edildi . relaps ,refrakter KLL hastalarında etkin ve yan etki profili açısından güvenli bulundu. Yan etkiler genellikle düşük dereceli bulantı ve ishal ile sınırlıydı. Gördüğümüz en önemli toksik etki, tümör lizis sendromu, venetoklaksın KLL hücrelerinde apoptozu indüklenme gücünün bir sonucuydu. Gözlemlediğimiz diğer önemli toksik etki nötropeniydi, hastaların %54,9 grade 2 ve üstü nötropeni gelişmişti. Bizim çalışmamıza benzer olarak, yapılan diğer çalışmalarda da relaps refrakter KLL de tedaviye bağlı benzer yan etkilerin görüldüğü kötü prognostik faktörleri olan hastalarda dahi monoterapi veya kombine terapi olarak venetoklaksın kullanımının etkin olduğu ortaya konmuştur. Bu klinik çalışma, venetoklaksın yüksek riskli özelliklere sahip vakalar dahil, relaps / refrakter KLL hastaları için oldukça etkili olduğunu göstermiştir.

**Kaynaklar:**

1. Hoffman and Abeloff's Hematology-Oncology Review, 1e 1st Edition Claudine Isaacs, Sanjiv Agarwala, Bruce Cheson, Alice Ma, John Marshall, Naiyer Rizvi.
2. Siegel RL, M.K., Jemal A. Cancer statistics, 2020. CA Cancer J Clin 2020; 70:7.
3. Hallek, M. and O. Al-Sawaf, Chronic lymphocytic leukemia: 2022 update on diagnostic and therapeutic procedures. Am J Hematol, 2021. 96(12): p. 1679-1705.
4. Roberts, A.W., et al., Targeting BCL2 with Venetoclax in Relapsed Chronic Lymphocytic Leukemia. N Engl J Med, 2016. 374(4): p. 311-22.



## ALLOJENİK KÖK HÜCRE NAKLİ SONRASI GELİŞEN GANSİKLOVİR DİRENÇLİ CMV VİREMİSİ OLAN HASTADA FOSKARNET KULLANIMI

Mustafa Kemal YENİAY<sup>1</sup>, Simten DAĞDAŞ<sup>1</sup>, Funda CERAN<sup>1</sup>, Mehmet Sezgin PEPELER<sup>1</sup>,  
Gülten KORKMAZ<sup>1</sup>, Gülsüm ÖZET<sup>1</sup>

1. Ankara Bilkent Şehir Hastanesi, Hematoloji Kliniği

**Giriş:** Sitomegalovirus (CMV) immün sistemi normal olan kişilerde genellikle asemptomatik hastalık oluştururken, kök hücre nakli yapılanlar ve kazanılmış immün yetmezlik sendromlu (AIDS) olgular gibi immün sistemi baskılanmış hastalarda ciddi mortalite ve morbidite nedeni olmaktadır(1,2). Gansiklovir tedavisi CMV'ye bağlı gelişen enfeksiyonlarda tedavide ilk seçenektir. Gansiklovir tedavisine direnç artan bir oranda bildirilmektedir(3,4). Bu olguda gansiklovir dirençli CMV viremisinde foskarnet kullanım deneyimimizi sunmaktayız.

**Vaka:** 35 yaşında Ph (-) B-ALL erkek hastada Linker protokolü indüksiyon ve konsolidasyon tedavisi sonrası remisyon sağlandıktan sonra yüksek riskli olması nedeniyle akraba dışı 9/10 HLA uyumlu, kan grubu uyumlu Rh uyumsuz erkek donörden allojenik kök hücre nakli yapılmıştı. Nakil sonrası nötrofil ve trombosit engraftmanı olan hastanın 3. ay kimerizmi %100 donör uyumlu saptandı. Allojenik kök hücre naklinin 138. gününde ateş ile başvurusunda yapılan tetkiklerinde pansitopeni saptanırken akut faz reaktanları normal değerlerde saptandı. Periferik yaymasında atipik hücre görülmedi. Periferik kan örneğinde 2 kez bakılan CMV DNA PCR değerinin ( 489934/kopya ve 329926/kopya ) yüksek olması nedeniyle gansiklovir tedaviye eklendi.

Takiplerinde gansiklovire rağmen CMV DNA PCR değeri yüksek titrede pozitif olması nedeniyle farklı bir laboratuvarında kanda bakılan CMV DNA PCR 697000/kopya olarak saptandı. Gansiklovir tedavisinin 2. haftasında viral yük artması ve sitopenilerinin devam etmesi nedeniyle 2x90 mg/kg dozda foskarnet tedavisi başlandı. Foskarnet tedavisinin 4. gününde CMV DNA PCR 75874/kopya 10. gününde 13839/kopya şeklinde tedricen azaldı. Takiplerinde foskarnet tedavisinin 20. gününde sitopenileri düzeldi. Foskarnet tedavisi altında sıklıkla izlenen bulantı, elektrolit bozukluğu ve böbrek yetmezliği gibi yan etkiler hastamızda izlenmedi. Foskarnet tedavisinin 35. gününde 2 kez CMV DNA PCR değerinin negatif olması nedeniyle tedavi sonlandırıldı.

**Tartışma:** CMV enfeksiyonu, hematopoietik kök hücre nakli alıcılarında önemli bir komplikasyondur. CMV'yi önlemek veya tedavi etmek için günümüzde gansiklovir, valgansiklovir, foscarnet ve sidofovir önerilmektedir.

Bu ilaçların uzun süreli ve tekrarlı kullanımı ile CMV, standart tedaviye dirençli hale gelerek hematopoietik kök hücre nakli alıcılarında morbidite ve mortalite artışına yol açabilmektedir.

CMV'de görülen antiviral direnç oranı %8-14 olarak bildirilmektedir(6). Bu olgumuzda gansiklovir etkin dozda almasına rağmen 14 gün boyunca CMV-DNA kopya sayısında düşüş olmaması ve hastanın sitopenilerinde düzelme olmaması nedeniyle gansiklovir direnci geliştiğini kabul ederek foskarnet tedavisine geçildi. Foskarnet tedavisi sırasında viral yük kontrollerinde azalma görüldü ve 35 günlük tedavi sonrası kan CMV DNA kopyası negatifleşti. Foscarnetin birden fazla yan etkisi olsa da, en dikkat çekici olanlar ilacın infüzyonu ile ilişkili mide bulantısı, elektrolit bozuklukları ve azalmış böbrek fonksiyonudur(7). Allojenik kök hücre nakli sonrası CMV viremi olan 97 hastada foskarnet kullanımı sırasında renal yetmezlik görülme oranı %14 olarak saptandı(8). Olgumuzda foskarnetin sıklıkla görülen ve korkulan yan etkilerinden olan renal yetmezlik ve sıklıkla görülmesi beklenen diğer yan etkiler görülmedi. Ülkemizde gansiklovir dirençli olgularda çok nadiren kullanımı olan foskarnet tedavisi ile yanıt alınması ve yan etki görülmemesi nedeniyle gansiklovir dirençli CMV viremi olan hastalarda foskarnet tedavisi faydalı bir seçenek olarak akılda tutulmalıdır.

#### Kaynaklar:

1. Gershon AAGE, Nankervis GA. Viral Infections of Humans. New York: Plenum Press; 1997.
2. Boeckh M, Ljungman P. How we treat cytomegalovirus in hematopoietic cell transplant recipients. Blood. 2009;113(23):5711-5719.
3. Tomblyn M, Chiller T, Einsele H, et al.; Center for International Blood and Marrow Research; National Marrow Donor program; European Blood and Marrow Transplant Group; American Society of Blood and Marrow Transplantation; Canadian Blood and Marrow Transplant Group; Infectious Diseases Society of America; Society for Healthcare Epidemiology of America; Association of Medical Microbiology and Infectious Disease Canada; Centers for Disease Control and Prevention. Guidelines for preventing infectious complications among hematopoietic cell transplantation recipients: a global perspective. Biol Blood Marrow Transplant. 2009;15(10):1143-1238.
4. Ariza-Heredia EJ, Neshar L, Chemaly RF. Cytomegalovirus diseases after hematopoietic stem cell transplantation: a mini-review. Cancer Lett. 2014;342(1):1-8.
5. El Chaer F, Shah DP, Chemaly RF. How I treat resistant cytomegalovirus infection in hematopoietic cell transplantation recipients. Blood. 2016 Dec 8;128(23):2624-2636. doi: 10.1182/blood-2016-06-688432. Epub 2016 Oct 19. PMID: 27760756; PMCID: PMC5146744.
6. Razonable RR. Drug-resistant Cytomegalovirus: clinical implications of specific mutations. Curr Opin Organ Transpl 2018;23(4):388-94.
7. Tan BH. Cytomegalovirus Treatment. Curr Treat Options Infect Dis. 2014;6(3):256-270.
8. Metafuni E, Chiusolo P, Sica S, Laurenti L, Bregante S, Van Lint MT, Dominiotto A, Angelucci E, Bacigalupo A. Foscarnet treatment of cytomegalovirus infection in haploidentical or unrelated donor transplants. Bone Marrow Transplant. 2018 Dec;53(12):1560-1567. doi: 10.1038/s41409-018-0200-y. Epub 2018 May 24. PMID: 29795416; PMCID: PMC6281566.

## İMMÜN TROMBOSİTOPENİ KLL/SLL ERKEN BULGUSU OLABİLİR

Fahir ÖZTÜRK<sup>1</sup>, Mehmet Sezgin PEPELER<sup>1</sup>, Funda CERAN<sup>1</sup>, Simten DAĞDAŞ<sup>1</sup>, Gülsüm ÖZET<sup>1</sup>

1. Ankara Bilkent Şehir Hastanesi, Hematoloji Bilim Dalı

**Giriş:** İmmün trombostopeni (ITP); geçici, tekrarlayan veya dirençli olabilen, trombositopeni ile karakterize bir hastalıktır. Trombositopeni, B lenfositler tarafından trombositlere özgü IgG üretiminin aracılık ettiği trombosit yıkımını ve ayrıca T-lenfosit aracılı trombosit ve megakaryosit sitotoksitesine ikincil trombosit üretiminin azalmasını takiben ortaya çıkar(1).

ITP'li bazı hastalarda altta yatan olaylar olabileceği gibi; genetik ve edinilmiş faktörler katkıda bulunabilirler(2-4).

Kronik lenfositik lösemi/Küçük lenfositik lenfoma (KLL/SLL) ilerleyici tarzda yetersiz fonksiyonlu monoklonal B lenfosit birikimi ile karakterize bir olgun B hücre neoplazmidir. KLL, Batı ülkelerinde yetişkinlerde en yaygın lösemidir ve Amerika Birleşik Devletleri'ndeki tüm lösemilerin yaklaşık yüzde 25 ila 35'ini oluşturur (5).

KLL sıklıkla immün bozukluklar ile ilişkilidir. Otoimmün hemolitik anemi (OİHA) %4-10 oranında görülen en sık hematolojik otoimmün komplikasyon olmakla birlikte, bunu hastaların %2-5'inde ITP takip eder(6-8).

Olgumuzda kanama ile başvuran, ciddi trombositopenisi tespit edilip ITP ön tanısı ile tedavi edilen ve trombosit sayısında artış cevabı elde edildikten sonra kontrollerine düzenli gelmeyen bir hastamızın tekrar kanama ile başvurup KLL tanısı aldığı süreci sunmaktayız.

### VAKA

66 yaşında erkek hasta Mart 2022 tarihinde ilk kez olan gözlerde kanama ve baş ağrısı şikayeti ile hastaneye başvuruyor. Muayene ve tetkik edilen hastada konjonktival kanama + beyin intraparaklimal hemoraji + pansitopeni (Hgb: 11,2 g/dL, Wbc:  $5,9 \cdot 10^3/\text{mm}^3$ , Neu:  $1,6 \cdot 10^3/\text{mm}^3$ , Lym:  $3,4 \cdot 10^3/\text{mm}^3$ , Plt:  $8 \cdot 10^3/\text{mm}^3$ ) tespit ediliyor. Periferik kan yaymasında normokrom normositer eritrositler görüldü, trombosit sayımı tam kan sayım sonucu ile uyumlu olup atipik hücre görülmedi.

Yoğun bakım ünitesinde yatırılarak takibe alınana hastada ön planda ITP düşünülerek steroid (1 mg/kg/gün) ve 5 günlük IV immünglobülin tedavisine yanıt alınan hasta poliklinik kontrollerinde değerlendirilmek üzere taburcu edildi.

Tarih	HGB	WBC	NEU	LYM	PLT
-------	-----	-----	-----	-----	-----



24/03/22	11,2 g/d	5,9 *10 <sup>3</sup> /mm <sup>3</sup>	1,6 *10 <sup>3</sup> /mm <sup>3</sup>	3,4 *10 <sup>3</sup> /mm <sup>3</sup>	8 *10 <sup>3</sup> /mm <sup>3</sup>
25/03/22	10,9 g/d	6,23 *10 <sup>3</sup> /mm <sup>3</sup>	1,72 *10 <sup>3</sup> /mm <sup>3</sup>	3,54 *10 <sup>3</sup> /mm <sup>3</sup>	26 *10 <sup>3</sup> /mm <sup>3</sup>
26/03/22	11,0 g/dL	6,99 *10 <sup>3</sup> /mm <sup>3</sup>	3,43 *10 <sup>3</sup> /mm <sup>3</sup>	2,93 *10 <sup>3</sup> /mm <sup>3</sup>	70 *10 <sup>3</sup> /mm <sup>3</sup>
27/03/22	11,8 g/dL	9,45 *10 <sup>3</sup> /mm <sup>3</sup>	3,40 *10 <sup>3</sup> /mm <sup>3</sup>	3,45 *10 <sup>3</sup> /mm <sup>3</sup>	116 *10 <sup>3</sup> /mm <sup>3</sup>

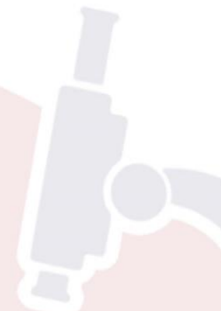www.headkongre.org

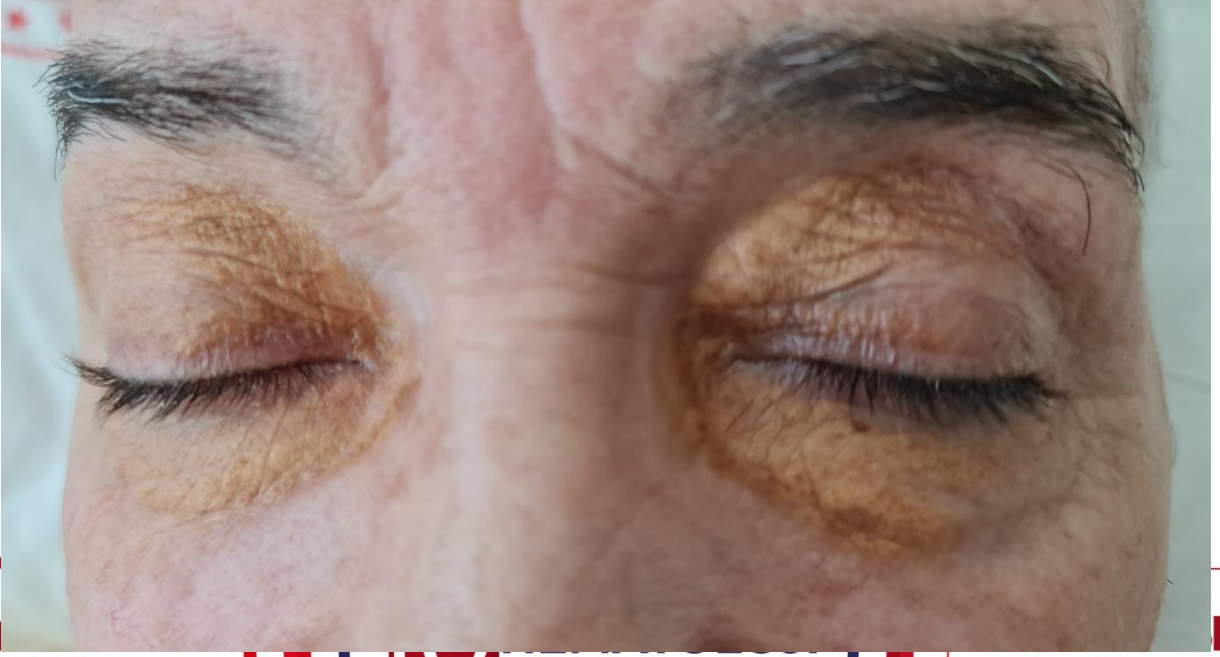28/03/22	10,9 g/dL	6,88 *10 <sup>3</sup> /mm <sup>3</sup>	3,99 *10 <sup>3</sup> /mm <sup>3</sup>	2,42 *10 <sup>3</sup> /mm <sup>3</sup>	104 *10 <sup>3</sup> /mm <sup>3</sup>
29/03/22	11,5 g/dL	6,97 *10 <sup>3</sup> /mm <sup>3</sup>	3,71 *10 <sup>3</sup> /mm <sup>3</sup>	2,76 *10 <sup>3</sup> /mm <sup>3</sup>	84 *10 <sup>3</sup> /mm <sup>3</sup>

Nisan 2022'de Hematoloji polikliniğe takip amaçlı başvuran hastanın yapılan abdominal USG 'de karaciğerde heterojenik görünüm , dalak 157 mm saptanması üzerine kronik karaciğer hastalığı ekarte edilmesi amacıyla dinamik MRI isteniyor fakat hasta sonrasında takiplerini bırakıyor.

Temmuz 2022 de 15 gündür olan gözlerde kanama, aralıklı baş ağrısı; 4 gündür olan halsizlik, iştah kaybı nedeniyle acil servise başvuran hastanın platelet düzeyi 3 \*10<sup>3</sup>/mm<sup>3</sup> (periferik yayması uyumlu) saptanması üzerine steroid başlanarak ITP ön tanısı ile servise yatırılıyor. Tam kan tablosunda nisbi lenfositozu olan hastanın; periferik kan akım sitometri sonucu, B-Lenfoproliferatif hastalık (KLL?) lehine immüfenotipik bulgular olması üzerine hastanın kemik iliği örnekleme yapıldı. Kemik iliği aspirasyonu hipersellüler olup, %95 oranında lenfoid hücre infiltrasyonu ile uyumlu olup, megakaryosit sayısı yeterli saptandı. Kemik iliği biyopsi: Kronik lenfositik lösemi/Küçük lenfositik lenfoma ile uyumluydu.

Hastaya haftalık Rituximab ile birlikte CVP kemoterapisi planlandı. 4 doz haftalık Rituximab ve 2 kür CVP alan hastanın tam kan tablosunda belirgin düzelme olmaması üzerine kemik iliği biyopsisi planlandı. Bu dönemde hastanın göz çevresinde belirgin periorbital ciltte belirgin sararma görülmesi üzerine lipid profili gönderilerek hiperlipidemiye sekonder olabilecek ksantelezma dışlandı. Hastada görüntüsü ve altta yatan hastalığı itibarı ile KLL/SLL tutulumu ile uyumlu düşünüldü, biyopsi planlandı fakat hasta kabul etmedi.





ANLI

IMPO



41

02/09/2022 Kemik iliği aspirasyonu; myelogramülositer seri baskılanmış gelişimi duraksamış, eritroid seri baskılanmış, megakaryosit sayısı azalmış olup %90 oranında lenfoid hücre infiltrasyonu ile uyumlu, kemik iliği biyopsisidir. Rezidü hastalık Kronik lenfositik lösemi/Küçük lenfositik lenfoma tutulumu olarak raporlanması üzerine hastaya R-Bendamustin kemoterapisi planlanarak 06/09/2022 tarihinde verildi.

R-Bendamustin sonrası takiplerinde pansitopenisi devam eden özellikle trombosit replasman ihtiyacı olan hastaya kemik iliği örnekleme planlandı fakat hasta reddetti.

Cevapsız kabul edilen hastaya yeni sıra Venetoklaks + Rituksimab tedavisi planlanıp başlanmış olup hastamız şu an mevcut tedavi ile takip altındadır.

**Tartışma:** KLL ile otoimmün sitopeniler, özellikle OİHA ve ITP arasındaki ilişki iyi bilinmektedir. KLL hastalarında ITP ikinci sıklıkla ortalama %2-%5 arasında görülen otoimmün hematolojik komplikasyondur (8).

KLL vakalarında çoğu hasta başlangıçta asemptomatiktir ve rutin kan sayımlarında bulunan hafif anormallikler ile başvurur. Bu anormalliklerden bir tanesi trombositopeni olup tanı anında genellikle ılımlı ( $>50 \times 10^3/\text{mm}^3$ ) olan bir trombositopenidir. Ciddi trombositopeni hastalığın geç dönemlerinde görülmektedir.

Vakamızda ITP ile KLL/SLL ilişkisi hasta takibi kaybettiği için net ortaya koyulmamakla birlikte KLL/SLL ilişkili ITP olabileceği gibi; ITP kliniğinde başvuran erken dönem KLL/SLL dışlanamaz. KLL/SLL tanı

döneminde genellikle ılımlı trombositopeni olduğu düşünülüyor olduğundan vakamızda görülen ITP; KLL için erken gösterge olabilmekle birlikte, KLL/SLL bağımsız insidental ITP ve aylar sonrası ortaya çıkan KLL/SLL şeklinde de olabilir. Özellikle ileri yaş ITP vakalarında tanı anında nisbi lenfositoz görülmesi durumunda, monoklonal lenfositozu dışlamak için akım sitometri yapmak ve eğer monoklonalite saptanırsa KLL/SLL açısından hastayı yakın takibe almak uygun olacaktır.

#### Kaynaklar:

1. Chong BH. Primary immune thrombocytopenia: understanding pathogenesis is the key to better treatments. *J Thromb Haemost.* 2009;7(2):319-21.
2. Cines DB, Bussel JB, Liebman HA, Luning Prak ET. The ITP syndrome: pathogenic and clinical diversity. *Blood.* 2009;113(26):6511
3. Cooper N, Bussel J. The pathogenesis of immune thrombocytopenic purpura. *Br J Haematol.* 2006;133(4):364.
4. Sood R, Wong W, Gotlib J, Jeng M, Zehnder JL. Gene expression and pathway analysis of immune thrombocytopenic purpura. *Br J Haematol.* 2008;140(1):99.
5. Siegel RL, Miller KD, Fuchs HE, Jemal A. *Cancer statistics, 2022.* *CA Cancer J Clin* 2022; 72:7.

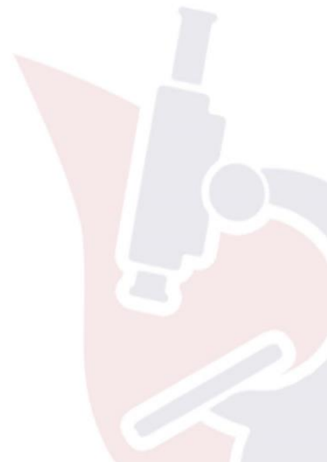6. Dührsen U, Augener W, Zwingers T, Brittinger G. Spectrum and frequency of autoimmune derangements in lymphoproliferative disorders: analysis of 637 cases and comparison with myeloproliferative diseases. *Br J Haematol.* 1987;67(2):235.
7. Mauro FR, Foa R, Cerretti R, Giannarelli D, Coluzzi S, Mandelli F, Girelli G. Autoimmune hemolytic anemia in chronic lymphocytic leukemia: clinical, therapeutic, and prognostic features. *Blood.* 2000;95(9):2786.
8. Visco C, Ruggeri M, Laura Evangelista M, Stasi R, Zanotti R, Giaretta I, Ambrosetti A, Madeo D, Pizzolo G, Rodeghiero F. Impact of immune thrombocytopenia on the clinical course of chronic lymphocytic leukemia. *Blood.* 2008;111(3):1110.

ANTALYA

**IV** HEMATOLOJİ  
EGİTİM VE ARASTIRMA  
**KONGRESİ**  
[www.headkongre.org](http://www.headkongre.org)

24-25 KASIM 2022

# KONUŞMA METİNLERİ



## POEMS, NASIL TEDAVİ EDELİM

Dr. Mehmet Bakırtaş

T.C Sağlık Bakanlığı Tekirdağ Dr. İsmail Fehmi Cümalioğlu Şehir Hastanesi

POEMS sendromu; plazma hücre hastalığı ile paraneoplastik bulguların eşlik ettiği sendromdur. Paraneoplastik sendromlar ; poliradikülönöropati, organomegali, endokrinopati, monoklonal plazma hücre hastalığı, deri değişikliklerini içermektedir. Tanı için akronim içindeki klinik özelliklerin tümünün olması gerekli değildir. POEMS akroniminin içermediği önemli klinik özellikler ise papilödem, ekstrasvasküler volüm artışı , sklerotik kemik lezyonları, trombositoz/eritrositozdur. POEMS te diğer semptom ve bulgular pulmoner hipertansiyon, restriktif akciğer hastalıkları, çomak parmak , kilo kaybı, hiperhidrozis, tromboza yatkınlık, diyare, B12 vitamin düzeyinde düşüklük, Castleman Hastalığı ve VEGF yüksekliğidir .Çok nadir bir hastalıktır, Japonya’da görülme sıklığı 0.3/100000, Avrupa’da 350 yeni hasta/yıl (0.5/1 milyon/yıl)dır.

Potansiyel fatal bir hastalıktır. Hastanın yaşam kalitesini bozar. Progresif polinöropati, masif ödem, asit, plevral effüzyon , multiorgan yetmezliği görülebilir. Multiple Myelomdan farkları kemik ağrısı, Kİ plazma hücre infiltrasyonu, anemi, böbrek yetmezliği olmaması veya nadir olmasıdır. Baskın semptomlar nöropati , endokrin disfonksiyon , volüm fazlalığı , VEGF yüksekliği, sklerotik kemik lezyonlarıdır. Yaşam süresi daha uzundur , Lambda klonu baskın görülür. VEGF, hastalık aktivitesi ile en iyi korelasyon gösteren sitokindir.

### TANI KRİTERLERİ

- Zorunlu Major Kriterler:
  - Polinöropati (demyelinizan)
  - Monoklonal plazma hücre proliferatif hastalığı (daima lambda)
- Diğer Major Kriterler:
  - Castleman hastalığı
  - Sklerotik kemik lezyonları
  - VEGF yüksekliği
- Minör Kriterler:
  - Organomegali
  - Splenomegali, hepatomegali, lenfadenopati
  - Ekstrasvasküler volüm artışı
  - Ödem, plevral effüzyon, asit.
  - Endokrinopati:
    - Adrenal, tiroid\*, hipofiz, gonadal, paratiroid, pankreatik\*
    - Deri değişiklikleri

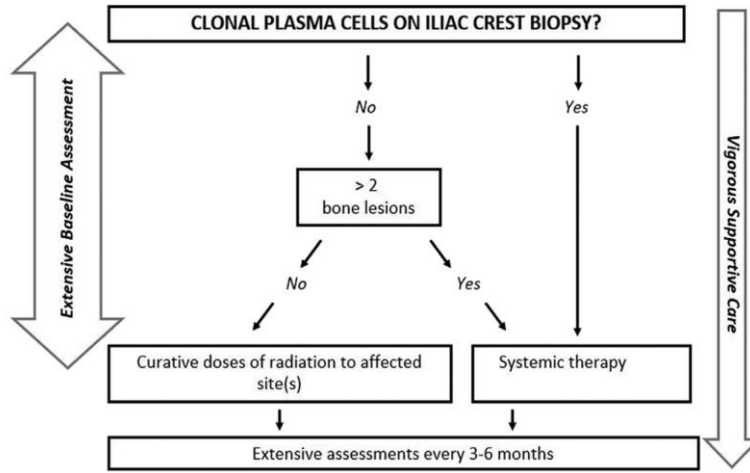


- Hiperpigmentasyon, hipertrikozis, glomerüloid hemanjiom, pletora, akrosiyanoz, flushing, beyaz tırnaklar
- Papilödem
- Trombositoz/Polisitemi

2 zorunlu major kriter + 1 major kriter + 1 minör kriter ile kesin tanı koyulur.

Ayırıcı tanıda kronik inflamatuvar demiyelinizan polinöropati , önemi belirlenemeyen monoklonal gamapati (MGUS) nöropatisi ve immünglobulin hafif zincir amiloid nöropatisi yer alır.

#### TEDAVİ ALGORİTMASI



- Radyoterapi (RT):
  - Soliter plazmasitomlu hastalarda
  - Tutulan alana 4000-5000 cGy: Küratif doz.
  - 3 – 36 aylık sürede düzelm.
  - İzole (hatta iki veya üç izole) lezyona radyasyon verilmesi 3-36 ay boyunca POEMS sendromunun semptomlarını iyileştirmenin yanı sıra tedavi edici de olabilir.
  - Bu tedaviyi takiben, sistemik ve cilt semptomları bir ay içinde yanıt verme eğilimindedir.
  - Radyasyonla tedavi edilen hastaların yüzde 50'sinden fazlası, nöropatide önemli bir iyileşme gösterirken, bazı hastalarda iyileşme altı ay veya daha uzun süre belirgin

değildir. RT'yi takiben iki ila üç yıl boyunca iyileşmeye devam eden hastalar görülmektedir.

Mayo Klinikte; 1999-2011 yılları arasında yapılan araştırmada 38 hastaya RT(yeni tanı 146 POEMS) uygulandı. POEMS'li olguların %25'i ilk basamak tedavi olarak RT ye uygun görüldü. RT hastalarının %50'sinde uzun süreli remisyon sağlandı. 4 yıllık genel sağkalım %97 ve 4 yıllık progresyonsuz sağkalım %52 idi.

#### Sistemik Tedavi:

- Otolog hematopoetik kök hücre nakli
- Kortikosteroid
- Melfalan/deksametazon
- Siklofosfamid/deksametazon
- Talidomid
- Lenalidomid
- Bortezomib
- Anti-VEGF monoklonal antikor: Bevacizumab

**OTOLOG KÖK HÜCRE NAKLİ(OKHN):** Yüksek doz melfalanın ardından OKHN, çoklu osteosklerotik lezyonları olan genç hastalar için önemli bir husustur. OKHN düşünülüyorsa, melfalan bazlı rejimlerle başlangıç tedavisinden kaçınılmalıdır. Çoğu zaman OKHN 'den önce sitoredüktif kemoterapiye ihtiyaç yoktur ve hastalar genellikle indüksiyon olmadan doğrudan OKHN 'e geçilir.

Mart 1999 – Ekim 2011 yapılan çalışmada , OKHN uygulanan 59 POEMS olgusu değerlendirildi.Ortanca izlem süresi 45 aydı . Bu hastalarda klinik iyileşme neredeyse evrenseldi. Yanıtlar, nakilden 100 gün sonra yanıt gösteren hastalarda nispeten hızlıydı. Nakilden üç yıl sonra maksimum nörolojik iyileşme görüldü. Medyan 45 aylık takipte, beş yıllık genel ve progresyonsuz sağkalım oranları sırasıyla yüzde 94 ve yüzde 75 idi. Nakil sonrası ilerleyici hastalığı olan 14 hastanın hiçbirinde klinik semptom görülmedi. Bunun yerine, ilerlemelerin hematolojik anormallikler, radyografik bulgular veya artmış VEGF seviyeleri olarak ortaya çıkmakta olduğu görüldü.

OKHN 'den sonra ortanca 61 ay boyunca takip edilen Mayo Clinic'ten 60 hasta için nörolojik iyileşme ile ilgili ayrıntılar mevcuttu. Hepsi, OKHN sonrası periferik nöropatilerinde iyileşme gösterdi. OKHN'den önce, çoğunluk hareketlilik için tekerlekli sandalyeye (yüzde 45) veya yürüteç/ayak desteğine (yüzde 29) ihtiyaç duyuyordu. Uzun süreli takipte, bir azınlığın hareketlilik için yardıma ihtiyacı oldu (tekerlekli sandalye yok, yüzde 38'i ayaklıklılı). Son takipte altı hasta öldü, biri engraftman yetmezliğine sekonder, biri tekrarlayan POEMS nedeniyle ve dördü diğer malignitelerden öldü.(MDS\_ lenfoma-metastatik akciğer kanseri)

Yapılan başka bir çalışmada çalışmaya dahil edilen 347 hastadan 79'u MelDex, 103'ü LenDex aldı ve 165'i OKHN ile tedavi edildi. MelDex veya LenDex gruplarıyla karşılaştırıldığında, OKHN ile tedavi edilen hastalarda başlangıç klinik belirtileri daha olumluydu; 50 yaşın üzerindeki hasta yüzdesi ( $p = 0.022$ ), ekstrevasküler su yükü ( $p = 0.001$ ) veya IgA tipi ağır zincirler daha düşüktü. ( $p = 0.048$ ). MelDex veya LenDex'e göre daha az sayıda yüksek riskli hasta OKHN ile tedavi edilmiştir ( $p < 0.001$ ) Protokol, 3 g/m<sup>2</sup> siklofosfamid ve koloni uyarıcı faktör ile mobilizasyonu ve 140–200 mg/m<sup>2</sup> yüksek doz melfalan ile hazırlama rejimini içeriyordu. MelDex tedavisi 1-4. günlerde melfalan 10 mg/m<sup>2</sup> + deksametazon 40 mg, her 28 günde bir olmak üzere toplam 9 kürü içermiştir. LenDex tedavisi 1-21. günlerde 10-25 mg lenalidomid, 1, 8, 15, 22. günlerde 40 mg deksametazon, her 28 günde bir olmak üzere toplam 12 kür şeklindedir. LenDex tedavisi ile embolizasyonun profilaksisi 100 mg qd aspirin ile yapıldı. Genel 3 yıllık progresyonsuz sağkalım %80,5 ve genel 3 yıllık genel sağkalım %90,8 idi. Progresyonsuz sağkalım, OKHN ile %87,6 ve LenDex ile %64,9 idi ( $p = 0,003$ ). Üç rejimdeki genel sağkalım farklı değildi ( $p = 0.079$ ). Orta-yüksek riskli hastalarda OKHN, MelDex'ten daha iyi tam hematolojik yanıt ve LenDex'ten daha iyi progresyonsuz sağkalıma sahipti. Bu nedenle, her üç tedavinin de makul yanıtları ve sağkalımları olmasına rağmen, daha yüksek risk taşıyan hastalar OKHN tedavisinden daha fazla fayda görebilir.

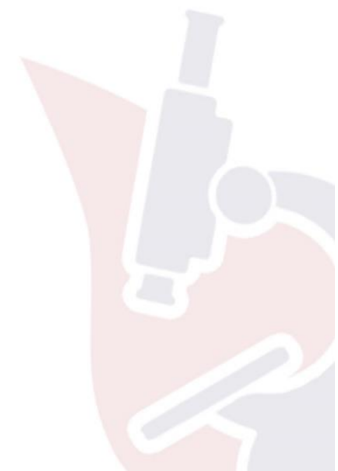Seçilen tedavi etkili olursa sistemik semptomlar ve deri değişiklikleri 1 ay içinde düzelmeye başlar. Nöropati ilişkili semptom ve bulgular 3-6 ay içinde düzelmeye başlar ve maksimum yanıt 2-3 yıldan önce görülmeyebilir. Klinik yanıt M-proteinden ziyade VEGF düzeyleri ile daha yakından ilişkilidir. Klinik yarar için tam hematolojik yanıt oluşması gerekmez.

#### KAYNAKLAR

1. Dispenzieri A, Am J Hematol 2021
2. Miralles, G. Diego, Judith R. O'Fallon, and Nicholas J. Talley. "Plasma-cell dyscrasia with polyneuropathy: the spectrum of POEMS syndrome." New England Journal of Medicine 327.27 (1992): 1919-1923
3. Dispenzieri A. POEMS syndrome. Blood Rev. 2007;21(6):285-299.
4. Kourelis, T. V., et al. (2016). "Risk factors for and outcomes of patients with POEMS syndrome who experience progression after first-line treatment." Leukemia 30(5): 1079–1085
5. Dispenzieri A, Kyle RA, Lacy MQ, Rajkumar SV, Therneau TM, Larson DR, Greipp PR, Witzig TE, Basu R, Suarez GA, Fonseca R, Lust JA, Gertz MA SOBlood. 2003;101(7):2496.
6. Humeniuk, Michael S., et al. "Outcomes of patients with POEMS syndrome treated initially with radiation." Blood, The Journal of the American Society of Hematology 122.1 (2013): 68-73.
7. D'Souza A, Lacy M, Gertz M, Kumar S, Buadi F, Hayman S, Dingli D, Zeldenrust S, Kyle R, Ansell S, Inwards D, Johnston P, Micallef I, Porrata L, Litzow M, Gastineau D, Hogan W, Dispenzieri A. Long-term outcomes after autologous stem cell transplantation for patients with POEMS

syndrome (osteosclerotic myeloma): a single-center experience. *Blood*. 2012 Jul 5;120(1):56-62. doi: 10.1182/blood-2012-04-423178. Epub 2012 May 18. PMID: 22611150

8. Karam C, Klein CJ, Dispenzieri A, Dyck PJ, Mandrekar J, D'Souza A, Mauermann ML. Polyneuropathy improvement following autologous stem cell transplantation for POEMS syndrome. *Neurology*. 2015 May 12;84(19):1981-7. doi: 10.1212/WNL.0000000000001565. Epub 2015 Apr 15. PMID: 25878176; PMCID: PMC4433461.
9. Zhao H, Huang XF, Gao XM, Cai H, Zhang L, Feng J, Cao XX, Zhou DB, Li J. What is the best first-line treatment for POEMS syndrome: autologous transplantation, melphalan and dexamethasone, or lenalidomide and dexamethasone? *Leukemia*. 2019 Apr;33(4):1023-1029. doi: 10.1038/s41375-019-0391-2. Epub 2019 Jan 30. PMID: 30700844; PMCID: PMC6756085.



ASLI KUM.....	3,36	BURHAN TURGUT.....	13
MEHMET ALİ ERKURT.....	3,7,36	GÜL İLHAN.....	19
ANIL TOMBAK.....	3,36	BENĞİ ECE KURTUL.....	19
AHSEN DUYGU YE TUT.....	3	SELDAN ANLAMA KAPLAN.....	19
DÜZGÜN ÖZATLI.....	3,9,11,16,36	MURAT KAÇMAZ.....	19
İLHAMİ BERBER.....	3,7,36	ÖZGE SOYER KÖSEMEHMETOĞLU.....	22
İSMET AYDOĞDU.....	3	TEKİN GÜNEY.....	22
SAMET YAMAN.....	3	SEMA AKINCI.....	22
SİNAN DEMİRCİOĞLU.....	3,36	FERDA CAN.....	22
EMİN KAYA.....	3,7	İMDAT DİLEK.....	22
MEHMET SİNAN DAL.....	3,36	TAHA ULUTAN KARS.....	24
SEMİH BAŞÇI.....	3,36	UMUT PAMUKÇU.....	27
SERDAL KORKMAZ.....	3,36	TUBA HACİBEKİROĞLU.....	36
TURGAY ULAŞ.....	3,36	ABDULLAH KARAKUŞ.....	36
FEVZİ ALTUNTAŞ.....	3,36	ERSİN BOZAN.....	36
NURAN AHÜ BAYSAL.....	5,20	GÜLSÜM AKGÜN ÇAĞLIYAN.....	36
SEMA SEÇİLMİŞ.....	5,20	GÜLDEN SİNCAN.....	36
BURCU ASLAN CANDIR.....	5,20	CENK SUNU.....	36
MERİH KIZILÇAKAR.....	5,20	ÖZLEM BEYLER.....	36
SÜLEYMAN ARSLAN.....	7	YUSUF BİLEN.....	36
İRFAN KUKU.....	7,36	SEDA YIMAZ.....	36
SOYKAN BİÇİM.....	7	VEHBİ DEMİRCAN.....	36
AHMET KAYA.....	7	MUSTAFA KEMAL YENİAY.....	38
EMİNE HİDAYET.....	7	SİMTEN DAĞDAŞ.....	38,40
SALİH CIRIK.....	7	FUNDA CERAN.....	38,40
F. ESRA GÜRSES.....	9	MEHMET SEZGİN PEPELER.....	38,40
ASLI ODABAŞI GİDEN.....	9,11,16,36	GÜLTEN KORMAZ.....	38,40
DERYA DENİZ KÜREKÇİ.....	9,11,16	GÜLSÜM ÖZET.....	38,40
HATİCE BALA.....	11	FAHİR ÖZTÜRK.....	40
BURCU ALTINDAĞ AVCI.....	13	MEHMET BAKIRTAŞ.....	45
SEVAL AKPINAR.....	13		